平成５年５月27日

頚椎症性神経根症

症例報告

木下　典穂

症　例　ＭＫ　61歳　女　主婦
初　診　平成５年３月５日
主　訴　左上肢外側の痛み

現病歴　昨年２月に左肩甲上部，上肢外側，母指にかけて痛みが出た．近所の整形外科を受診し，Ｘ線で頚椎がずれているといわれた．約３か月間の牽引治療で症状は緩解した．

今回は５日前から昨年と同様の痛みが出現する．特別に思い当たる原因はないが，本人は買い物で重い物を持つためではないかと考えている．医師の診察は受けていない．

現在，左肩甲上部，肩甲間部，肩甲部，上肢外側，母指に常に鈍痛を感じ，母指にはしびれ感もある（図１）．夜間，痛みのために目がさめることはない．痛みは起床時より家事を始めてからのほうが強くなり，買い物で重い物をさげるとつらい．頚を後屈すると左上肢外側の痛みが増悪する．肩こりがひどく，時にしめつけられるような頭痛がする．筋力低下はない．巧緻運動障害，歩行障害，膀胱・直腸障害はない．上肢挙上位における愁訴の増悪はない．

一般状態は正常．スポーツはしない．アルコールはのまない．

既往歴　子宮筋腫手術（44歳）
　　右五十肩（52歳）
家族歴　特記すべきものなし

診察所見　握力は左16kg，右20kg．頚の後屈痛は陽性で，左上肢外側に疼痛の増悪がみられる．側屈痛と回旋痛は左右とも陰性．モーリー・テストは

陰性．筋萎縮は認められない．触覚障害は陰性．二頭筋反射，腕橈骨筋反射，三頭筋反射の左右差は認められず正常．スパーリング・テストは陽性で，左上肢外側に疼痛の増悪がみられる．肩圧迫テストは陰性．アドソンテスト，ライト・テスト，エデン・テスト，三分間挙上テストはすべて陰性（表１）．圧痛は左の六頚，肩井，膏肓に検出された（図２）．

要　約　年齢，左肩から上肢外側および母指にかけての疼痛，母指のしびれ感，後屈痛とスパーリング・テストの陽性所見などから頚椎症性神経根症が推定される．

頚椎症性脊髄症が関与する所見等は認められないので，鍼灸治療の適応と判定し，今回の発症からの経過日数が短く，陽性所見も少ないところから予後良好と推測した．

対　応　頚や肩の筋肉がこってかたくなると，頚から腕へいっている神経や血管が圧迫されて，炎症が起こったり血行が悪くなったりします．それで痛みやしびれが出るのです．

頚の骨がずれているといわれたのを気にしているようですが，年がいけば大なり小なり頚の骨は変化しますし，もしそれだけが原因で痛みが出るとすれば，肩や腕の痛む人がもっと大勢いるはずです．しかし，現実には痛みを訴えない人がいくらでもいます．鍼をして炎症をおさめ血液循環をよくすれば，痛みはとれてきますから安心してください．

痛みが楽になるまで，というより良くなってからも，重い物はできるだけ持たないように注意してください．

治療・経過　治療は疼痛としびれ感の軽減を対象として，神経根周辺の炎症や循環障害の改善を目的に行った．

第１回　右下側臥位で疼痛およびしびれ感を現す部位と圧痛点を考慮に入れて，扶突，臑会，曲池，天柱，六頚，肩井，膏肓，天宗を取穴し（図２）ステンレス鍼の１寸６分－３号（50mm－20号）を用いて15分間の置鍼を行った．刺入深度は扶突と臑会は３cm，曲池は１cm，他は２cm．

第２回（２日目）　変化なし．

第３回（４日目）　肩こり感は軽減し，肩甲上部，肩甲間部，肩甲部の鈍痛も軽減する．上肢外側と母指の鈍痛，母指のしびれ感は変化なし．

第４回（５日目）　肩甲間部，肩甲部の痛みは消失．上腕外側の鈍痛は軽減するが，前腕外側と母指の症状は変化なし．後屈痛，スパーリング・テストとも陽性．

第５回（７日目）　起床時には前腕外側の鈍痛と母指のしびれを感じるのみだが，家事を始めると肩甲上部から上腕外側の鈍痛が出現する．肩こり感はあるが，治療を開始して以後，頭痛は全く感じていない．

第６回（８日目）　起床時の痛みは消失．１日のうちで鈍痛の消失している時間が長くなり，非常に楽になったと言う．後屈痛，スパーリング・テストとも陰性．

第７回（９日目）　母指に軽いしびれ感は残存するが，ほぼ緩解に近い状態となる．

患者はそれ以後来院していない．

考　察　要約に述べたとおり，年齢，臨床症状，経過からみて，頚椎症性神経根症と推定される[1~5]．

本症例は１年前のＸ線所見において頚椎がずれているといわれているが，こうした加齢による頚椎の変性が基盤となって，頚肩部の筋緊張が神経根やその周囲組織に炎症や循環障害を起こし，痛みやしびれを現したものであろう．

障害高位の診断は，疼痛，しびれ感，知覚障害，筋力低下，上肢の反射異常などの自・他覚的神経学的所見のみでは困難との説もあるが[6]，本症例の上肢外側から母指にかけての鈍痛としびれ感は，Ｃ６神経根の障害を示唆していると考察される．

本症例は巧緻運動障害，歩行障害，膀胱・直腸障害はなく，筋力低下も認められず，頚椎症性脊髄症および神経根脊髄症は除外可能と考える．

また，上肢挙上位における愁訴の増悪はなく，アドソン・テスト，ライト・テスト，エデン・テスト，三分間挙上テストもすべて陰性であり，胸

郭出口症候群の合併している可能性は少ない．

さらに，痛みは比較的軽度な鈍痛で，進行性の激しい持続性疼痛や夜間痛はみられず，発熱などの全身所見も認められないところから，頚椎周辺の腫瘍や頚椎の炎症性疾患も除外できよう[7]．

治療は頚部から上肢にかけての筋緊張の緩解や，神経根周辺の炎症と循環障害の改善を目的に行い，７回，９日間で軽いしびれ感は残すもののほぼ緩解に近い結果が得られた．頚椎症性神経根症27例の予後についてまとめたときの平均治療回数は，緩解例が28回，軽快例が17回であったが，それに比較してかなりの好成績となった．これは本症例の今回の発症が５日前で経過日数が短く，陽性所見も後屈痛とスパーリング・テストのみだったからではないかと推測できる．

経過日数および陽性所見出現頻度と予後の関連性といったきめ細かい研究が今後の課題となろう．

経穴の位置

扶突　喉頭隆起の高さで胸鎖乳突筋の中央

臑会　肩峰の直下５，６cm

六頚　第６頚椎棘突起の高さで天柱の直下

参　考　文　献

1）服部奨他：頚椎症の臨床診断，「頚椎症の臨床」Ｐ17，金原出版，1982.

2）井上駿一：頚部脊椎症，「標準整形外科学」Ｐ374，医学書院，1982.

3）吉崎賢一：頚椎症，「ベッドサイドの整形外科学」Ｐ303，医歯薬出版，1982.

4）辻陽雄：頚椎の変性疾患，「現代の整形外科学」Ｐ433，金原出版，1983.

5）国分正一：頚椎症性神経根症，「今日の整形外科治療指針」Ｐ271，医学書院，1987.

6）服部奨：頚部脊椎骨軟骨症，「新整形外科学上巻」P 372 ，医学書院，
1979.
7）竹光義治：Radiculopathyの鑑別診断，「頚椎症の臨床」P 65，
金原出版，1982.

表1．症例MKの診察所見

頚・上肢痛　　5年3月5日

1 握力	左16 ㊨20	9 二頭筋	左＋ 右＋	2，左上肢外側 14，左上肢外側	
2 後屈痛	－ ⊕	10 腕橈骨筋	左＋ 右＋		
3 側屈痛	左 ⊖ ＋	11 三頭筋	左＋ 右＋		
	右 ⊖ ＋	14 スパーリング	左＋ 右		
4 回旋痛	左 ⊖ ＋	15 肩圧迫	左－ 右		
	右 ⊖ ＋	16 ライト	左－ 右		
5 モーリー	左－ 右－	17 エデン	左－ 右		
6 アドソン	左－ 右－	18 三分間	左－ 右		
7 筋萎縮	左－ 右－				
8 触覚障害	左－ 右－				
12 PTR	13 バビンスキー				

（医道の日本社）

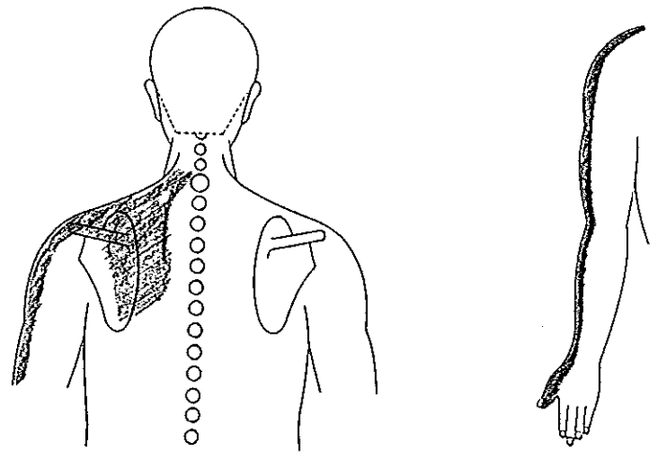

図1　痛みとしびれ

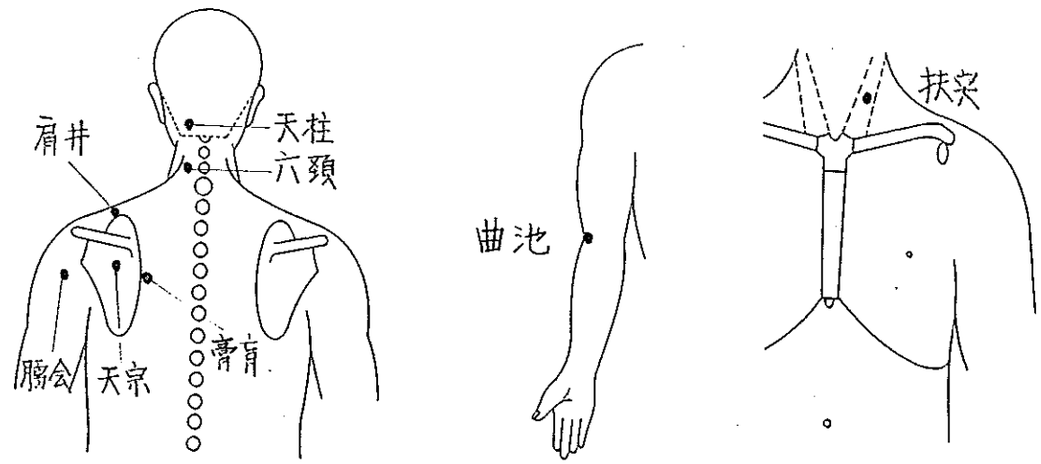

図2　圧痛点と治療点