平成8年7月25日

石灰沈着性腱板炎

症　例　報　告　　折原てつお

症　例　A・N　49歳　女性　薬品会社勤務

初　診　平成8年2月2日

主　訴　左肩の激痛

現病歴　平成6年1月29日、夕食の後かたずけをしているときから、左の肩に重だるいような違和感があり、夜、布団に入ってから少し痛みが出て来た。その夜は眠れたが、翌日（1月30日）朝起きたら肩の痛みがよけいに強くなっていた。日課の散歩をするのも苦痛なので、近所の病院（総合病院）でX線検査を受けたところ、「石灰沈着がある」と言われ、痛み止めと湿布薬をもらった。そのとき医師より「手は、なるべく動かすように」と指導され、痛みを我慢して日常生活を続けたが、その日の夜、激しい痛みに襲われた。激痛のためその夜はまんじりともできず、左肩はまったく動かせない状態となり、平成8年2月2日、友人の紹介で当院に来院した。

現在、患側の三角筋部に疼痛があり(図1)、夜間痛、自発痛がある。著しい運動痛のために左上腕は、体側に、ピタリと接着剤で張り付けたようである。肘より先がかろうじて動かせます。といった状態であり、顔色も冴えない。

頚の運動による愁訴の増悪はない。肩の脱力感もない。朝の手指こわばり感もない。仕事は、主にデスク・ワークで、特に運動はしていない。アルコール、タバコは飲まない。

既往歴　6年前に左鼠径ヘルニア手術。

家族歴　特記すべきものなし。

診察所見　患部に発赤、腫脹は認められないが、健側と比較してやや熱感が認められる。三角筋の萎縮は認められない。外旋テストは陽性で40度で左肩関節部に疼痛の増悪が認められる(図1)。

ヤーガソン・テストは陰性で、スピード・テスト、ストレッチ・テストは検査不能。有痛弧症候も検査不能である。外転テストは陽性で自動、他動とも15度付近で疼痛の増悪が認められる。棘上筋、棘下筋の萎縮は認められない。拘縮テストは陰性。

結髪障害は患側陽性。結帯障害も患側陽性で、大椎・母指間距離は45cm。健側では12cmであった。圧痛は患側の結節、天宗に認められた(表1,図2)。

要　約　本症例は、患者の性別、急性と思われる激しい夜間痛や、運動痛が認められること、著明な圧痛が結節に認められること、熱感があることなどから考えて、石灰沈着性腱板炎と推測される[1,2,10]。

また、X線検査で石灰像が認められ実際に症状が出現していることも[1,3]、上記推測を裏付けるものと思われる。本症の多くは保存療法で対応が可能と言われていることや[4]、過去の経験から、鍼灸治療の効果は期待できるものと考える。

対　応　肩の筋肉の腱の中に隠れていた石灰が、脱出したために腱を傷つけ、肩の深いところで炎症を起こしています。鍼治療によって痛みは少しずつ取れて行きます。また、血液の循環が良くなって傷ついた腱が回復することにより、脱出した石灰も自然に吸収されますので安心して治療を続けてください。

治療・経過　治療は疼痛の軽減と、血液循環の促進を目的とし次のように行った。また、治療効果の判定を結帯障害の数値で追って行った。

第1回(2月2日)　治療は右下側臥位にて行った。使用鍼はセイリン製ディスポ鍼、1寸6部－4号(50mm－22号)ステンレス製を用いた。経穴は、患側の陽谿に上方に向け5mm、衝陽に下方に向け5mm、支溝に上方に向け1cm丘墟に下方に向け5mm刺入しそれぞれ、イオン・パンピングコード（故、間中 喜雄 先生創案）を用いて、イオン誘導を15分間行った。抜鍼後に軽いマッサージを施して患側の肩関節をテーピング固定（キネシオ・テックス使用）して、第1回の治療

を終了した。

結帯障害は陽性で、大椎母指間距離は13＋45。

生活指導　今日は左の肩にやや熱感があるので、お風呂は入らないでください。そして、なるべく楽な姿勢で過ごしてください。無理に肩の運動をする必要はないと思います。少々、寝不足が続いていてストレスも溜まっていると思いますので、食事は軽めにしてください。

テーピングは、明日の夕方頃に外してください。もしも、痒くなるようならばすぐに外してください。

第２回（２月４日）　患部に熱感は認められない。また、前回の治療後から夜間痛がほとんどなくなり、眠れたとの言である。治療は、患側の陽谿に上方に向け５mm、足三里に下方に向け１cm、支溝に上方に向け１cm、陽陵線に下方に向け１cm刺入し、それぞれイオン誘導を15分間行った。

結帯障害は陽性で大椎母指間距離は24。

第３回（２月８日）　結帯障害のみ残るが、他の陽性所見はすべて陰性となった。治療は第２回と同じ。

結帯障害は陽性で大椎母指間距離は15。

第４回（２月14日）　やや、引っ掛かるような感じが残るも、大椎母指間距離は、患側11。健側８。となり、運動痛もなくなった。本日は、良導絡による全体的な調整を行い（ノイロ・メーター；ＬＣ－Ｍ型使用）症状緩解とみて治療を終了した。

考　察　本症例は、Ｘ線検査で石灰像が認められたこと、激しい夜間痛、自発痛、疼痛性の運動制限が認められたこと、結節部の著明な圧痛、性別などから[1,2,10]石灰沈着性腱板炎と推定するに充分な要因を満たすものと考えるが、なお、他の肩関節周辺疾患（主に鍼灸不適応と思われる疾患）と鑑別した点を以下に記す。

本症例は外傷性のものではなく、肩の脱力の無いこと、他動外転が不可能であることなどから、腱板断裂の可能性は少ない[5,6]。前記

の所見に加えて発赤、腫脹がないこと、熱感が軽微なこと、医師による注射を受けていないことなどから骨折、脱臼、化膿性肩関節炎の可能性も少ない[7]。朝のこわばりが無いことや炎症が他関節に及んでいないことから、リウマチの可能性も否定出来る[8,9]。

五十肩との鑑別は、圧痛が結節に認められ、圧痛部位が広範で無いことや、急性と思われる夜間痛、自発痛が出現していることなどから鑑別は可能と考える[2,10]。

棘上筋のＴendopathie（腱障害）はよく診られる疾患であり、その際、大結節の近くの棘上筋腱に石灰沈着が起こる。この石灰沈着物が腱板の表層に移動し、ついに腱板外に脱出して肩峰下滑液包に流出し、石灰沈着性腱板炎は発症する。また、棘上筋は、上腕骨を関節窩に納め、腕を外転する[13,14]。

本症例で疼痛期の五十肩と比較しても、著しい外転障害（本症例の場合15度）が認められたことは前記、石灰沈着性腱板炎の病態を強く示唆するものと考える。

鍼治療は主に経絡の流注に留意し、体内イオンの平均化を目的に行った。この治療の直後に夜間痛の改善が認められたことは、経絡の存在を立証する有力な手掛かりになると考えられ、また、イオン・バランスを調節する事が疼痛の軽減及び、消炎に大なる効果が有ったのではないかと考える[12]。

経穴の位置[11]

陽　谿　手関節の橈側、橈骨下端の陥凹部にある。

衝　陽　足背部、第２中足骨底と第３中足骨底との接合部で脈動部にある。

支　溝　手関節背面の中央より上方３寸にある。

丘　墟　足の外果の下端より３分前方の陥凹部にある。

足三里　膝蓋下外側の下方３寸、脛骨の外側にある。

陽陵泉　下腿外側、腓骨頭の前下部にある。

参　考　文　献

1）信原克哉：「肩　その機能と臨床」，P125~126，医学書院，1980
2）出端昭男：「診察法と治療法」5，P44~45，医道の日本社，1992
3）出端昭男：「問診・診察ハンドブック」，P112，医道の日本社，1987
4）福田宏明：「五十肩」，P137~138，金原出版，1983
5）鳥巣岳彦：「Rotator cuffの断裂」，P64~67，金原出版，1980
6）出端昭男：「診察法と治療法」，5，P37~39，医道の日本社，1992
7）出端昭男：「診察法と治療法」，5，p68~72，医道の日本社，1992
8）出端昭男：「診察法と治療法」，5，P59~60，医道の日本社，1992
9）尾崎二郎：「肩の臨床」，P78，メジカルビュー社，1986
10）尾崎二郎：「肩の臨床」，P74~75，メジカルビュー社，1986
11）本間祥白：「鍼灸実用経穴学」，医道の日本社，1955
12）鍼灸トポロジー学武会事務局小冊子
13）KAHLE・LEONHARDT・PLATZER:「TASCHENATLAS DER ANATOMIE」，P136
越智淳三＝訳，文光堂，1984
14）広谷速人：「肩関節，標準整形外科学」，P253~256，医学書院，1980

表１、初診時の診察所見

A.N　　五十肩　　H8年2月2日

1 発赤	左 ー 右	12 棘上筋	左 ー 右	17 圧痛
2 腫脹	左 ー 右	13 棘下筋	左 ー 右	烏口
3 三角筋	左 ー 右	14 拘縮	左 ー 右	前隙
4 熱感	左 十 右	15 結髪	左 十 右	間溝
5 外旋	左 十45 右 ー75	16 結帯	左 ー ⊕ 13+45	結節 若明
6 ヤーガソン	左 ー 右		右 ⊖ +12	肩貞
7 スピード	左 不 右			天宗
9 有痛弧	左 不 右			
10 外転	左 ー ⊕ 15 右 ー ＋			
8 ストレッチ 不	11 落下			

（医道の日本社）

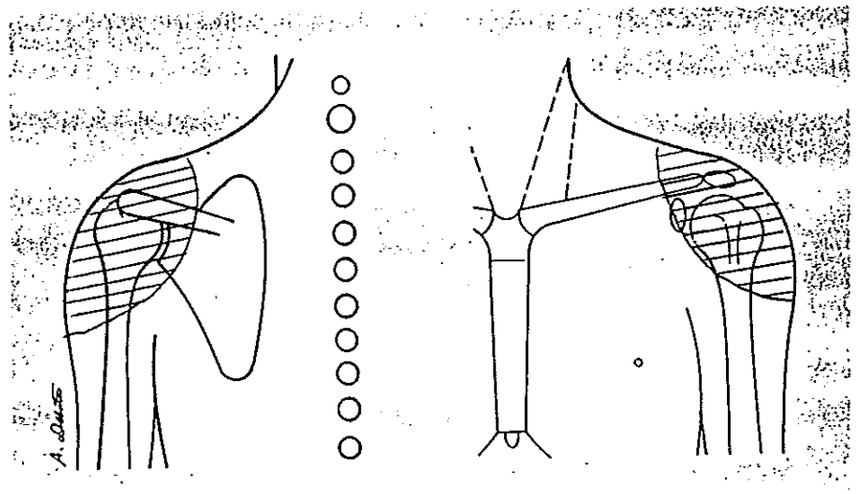

図1　疼痛部位

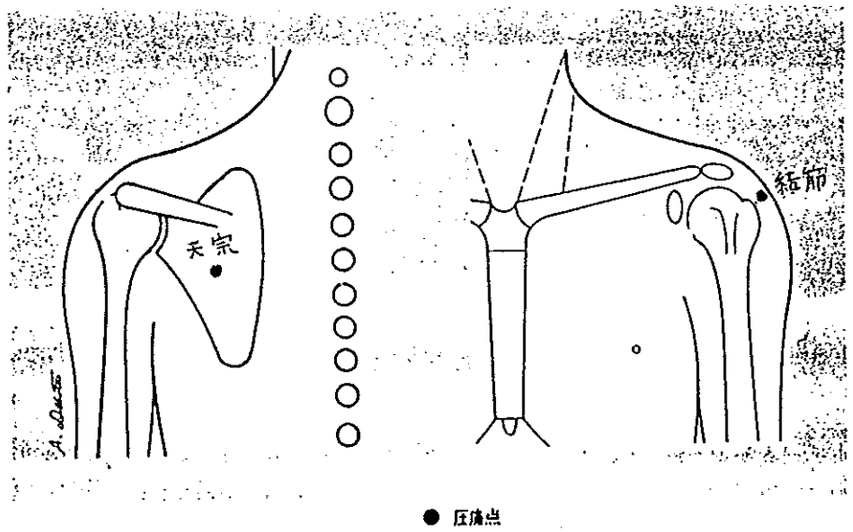

図2　圧痛点