ベーカー嚢腫

症例報告　　平成８年９月２６日　高橋　勉

症例　ＩＡ　７５才　女性　主婦

初診　平成８年４月４日

主訴　右膝を曲げると痛い

現病歴　２年程前、思い当たる原因もなく、右膝を曲げると痛くなった。歩いても痛かった。手で触ると膝の裏側が腫れていた。近所の整形外科病院で中の水（内容物）を抜いた。薄い黄色や白色、透明、ややゼリー状のものだった。病名は知らされなかった。その時は楽になったが三か月程して、また腫れてきた。この時も同じ治療だった。その約二か月後にも腫れたので、別の整形外科医院で診てもらったが同様の処置であった。その後三か月位で再度腫れてきたが、知人などから「あまり水を抜くのは良くない。」と聞いたので、がまんをしていた。歩くときの痛みは軽くなったり、ひどくなったりしたが、近所への買物（片道約800m）はなんとかできた。風呂などでは右膝は曲げないようにしていた。

半月位前から腫れがひどくなり、膝を曲げると痛く、買物がつらい。

３年位前から歩いての疲れがひどくなった。たくさん歩くと、翌日疲労がはげしく、両足がつったりする。

若いとき（２０代）腹痛発作をたまにおこした。いくつかの大学病院でみてもらったが原因は不明。下腹部を紐でしばってうつぶせで寝ていると治まった。それ以後常に下腹部を紐でしばっている。

タバコは日に10本程、アルコールは週に一度ビール１缶程。

既往歴　特記すべきことなし

家族歴　特記すべきことなし

診察所見　身長 153cm　体重 45kg　右膝関節の発赤、熱感は認められない。右膝窩に左右約６cm、上下約７cm（伸展時）のやや硬い腫張がある。少し可動性はあるが、波動性は認められない。内反変形、外反変形はともに陰性。筋萎縮は認められない。大腿周径は左36.9cm,右37.4cm。膝蓋跳動、膝蓋骨圧迫テストいずれも陰性。内反試験、外反試験ともに陰性。屈曲痛陽性で、80°屈曲時に関節内部に痛みを誘発する。ステインマンテストは80°屈曲では痛みのため検査不可。70°では痛みの誘発はない。徒手による膝関節筋力テストでは、四頭筋、屈筋群ともに左右の差は認められない。ただ右は動きがぎこちない。下肢には著名な圧痛点はない。腫張を強く押すと痛がる。周りの腱類も同様。四頭筋をはじめ大腿の筋群は強くつまむと痛みを訴える。自発痛や夜間痛はない。朝のこわばりや、他の関節の腫大はない。かなりの猫背である。上部胸椎部がひどい。

要約　膝窩部の腫張のために膝の屈曲が障害されている。疼痛は少なく、圧痛も顕著ではない。以前、整形外科での穿刺により、腫張の縮小と症状の大巾な緩解を得ているということから、ベーカー嚢腫(膝窩嚢腫)やガングリオンの類の疾患ではないかと推察した。ベーカー嚢腫とすれば腓腹筋半膜様筋包由来のものが第一に考えられる。原疾患としての変形性膝関節症の所見はでていない。自発痛、夜間痛、熱感など認められないので、明らかな鍼灸の不適応疾患とは思えないので、鍼灸治療を試みることにした。

対応　関節やその周りには、骨や筋肉などが直接こすれ合わないように潤滑をする水があります。その水をつくる滑液包という袋がありますが、何かの原因でこの滑液包に炎症が起こり、水が多くなって腫れることがあります。あなたの場合、膝の裏の滑液包が腫れているようです。膝そのものの痛みはあまりないようですが、膝の周りの筋肉が張っているようです。鍼をすれば筋肉がやわらかくなって、血行も良くなり、膝の動きが良くなって腫れも引くかもしれません。何回か鍼治療を受けてみてください。

治療・経過　膝関節周囲の筋群の緊張をとり、膝関節の運動性を改善して、消炎および滑液の吸収を促すことを目的に以下の治療を行った。

第１回　腹臥位にてフィットアンポで、右下肢を５分間加熱後、ステンレス１寸６分３号鍼（50mm−20号）を用いて、承扶に、やや上方へ向け40mm、承扶と陰谷を結んだ線の中央付近で半膜様筋に、交叉刺[1]で40mm、承筋の内方で腓腹筋の筋腹に、交叉刺で約30mm、陽陵泉へやや内前方へ約20mm刺入した。左下肢には、殷門、承筋、陽陵泉へ交叉刺で30mm〜40mm刺入。約10分間置鍼後、仰臥位にて左右ともに、血海、伏兎、三里、陽陵泉へ斜刺(30mm〜40mm)、置鍼10分間。その後、両下肢へ筋の伸長を主に、マッサージを5分間行った。

第２回（３日目）　腹臥位にて、ステンレス製２寸５分５号鍼（75mm−24号）を用いて、左右大腸兪外方約１寸へ、やや内方へ向けて約60mm刺入、置鍼10分間の傍神経刺[2]を行った。その他は前回同様。

第３回（５日目）　腹臥位にて、傍神経刺に加えて、左右梨状にもステンレス製２寸５分５号鍼（75mm―24号）を用いて、約60mm(ベッドに対し)垂直刺。ステンレス製１寸６分３号鍼（50mm―20号）を用いて、右、半膜様筋及び腓腹筋内側部の中央、筋腹へ約5cm離して２穴づつをとり（A、B、C、D点）直刺（20~40mm）、以上８穴へパルスを１Hzで15分加えた。左下肢へは前回同様。仰臥位にて大腿四頭筋上へ４穴、それに三里、上巨虚、陽陵泉、外丘の８穴に、パルスを１Hzで15分加えた。左は前回同様。

第４回（８日目）　屈曲テスト90°。歩いても疲れにくい気がするとのこと。つま先で立つ、かかとで立つ、下腿の内旋、背筋を伸ばす体操を指導。

第５回（10日目）　屈曲テスト100°。屈曲、伸展ともに動きが滑らかになった。

第７回（15日目）　屈曲テスト120°。腫張が小さく（4cm×4cm）なった。腫張を強く押したときの痛みが緩和した。

第９回（19日目）　屈曲テスト160°。腫張は認められない。徒手筋力テストで、屈曲、伸展ともに左よりもむしろ力強い。一応の治癒とし、運動を続けながら、週一回程度の来院を勧める。９月現在も再発を見ていない。

考察　本症は、膝窩部の腫張であり、ベーカー嚢腫（膝窩嚢腫）が第一に推定される[3]。鑑別すべき疾患として、動脈瘤、血管腫、冷膿瘍、軟部腫瘍（脂肪腫、繊維肉腫、横紋筋肉腫など）[4]、ガングリオン[5]が挙げられる。

動脈瘤は「拍動を触知する。」[4]が本症には拍動がないので除外できよう。

腰野は、血管腫、軟部腫瘍には波動性がなくベーカー嚢腫と区別できる[4]。としているが、山口、長尾は、小さい場合は波動性があるが、大きくなると硬いと述べている[6]。本症は、ベーカー嚢腫として非常に大きいとは思われなかったが、はじめは硬く、小さくなるにしたがって軟らかさがでてきたが波動性は認められなかった。一般に腫瘍は硬く、動揺性がないとは言われるが、軟部腫瘍にはたくさんの種類があり、血管腫も同様であり、触診などでは確実な診断は無理と思われる。だが、幸い本症は、以前、穿刺により、薄い黄色や白色、透明、ややゼリー状のものが排出され、腫張が小さくなったということより、血管腫、軟部腫瘍は除外してよいだろう。

冷膿瘍にかんしては、排出された内容物に関する患者のことばを信用するならば、除外できよう。また医師からの薬剤の投与や通院の指示などがないことなどから、冷膿瘍の可能性は極めて少ないと考えてよいのではないだろうか。

さて、ガングリオンだが、腰野は、半月板の中に認められるものは成人にみられ半月板の付着部に発生する。腱に沿って認められるものは10才代の小児に多いと述べている[4]。小林らは、臨床症状として、腫瘤、疼痛、嵌頓とんgiving wayを挙げている[7]。Larsonらは、半月板の退行変性による嚢腫は、主に膝の外側に現れると述べ[5][8]、出端も外側例を紹介している[3]。また、Larsonらは、半膜様筋腱に付着するものは、膝窩嚢腫に似ているが、ふつうは、腱の内側、前側、上方に、多いとしている。これは、ゼラチン様の物質を含み、穿刺吸引が効果的と述べている[5]。小林は、嚢腫の内容はジェリー状のガングリオン特有のものばかりではなく、滑液包にみるような粘稠なものもあると述べている[7]。半月ガングリオンの発生部位は後側に少ないことと、半月板に関する、所見がないことから、半月板由来のガングリオンや嚢腫はほぼ否定できよう。しかし、一般的なガングリオンの可能性は否定できないと思う。

関節液の粘稠性は、変形性関節症などの非炎症性疾患では、高い粘稠性を示すことが、知られている[9]。本症例の内容物がゼリー状なのか、高粘稠性の関節液なのかは、判別不能である。

本症例では、嚢腫に波動性がなかったのは、ベーカー嚢腫とガングリオン様のものとの合併型であったからではないかと推察する。

さて、ベーカー嚢腫では、正常者のおおよそ半数が、滑液包と関節腔に交通を有するとしている[10]。バルブメカニズムにより嚢腫が大きくなる場合もあるとする説もある[5][12]。小林、Larsonらは、ベーカー嚢腫の大部分は関節症由来のものと述べている[5][10]。そのため、老人性のベーカー嚢腫の場合、伸展、屈曲制限のあるものでは、嚢包切除のみではなく、膝関節そのものの治療が必要とされる[4][5][10][11][12]。

本症例は、診察所見からは、変形性膝関節症とは認め難いが、年令を考慮しても、関節自体に、退行性変性ないとは言い切れないような気がする。二次性の疾患か、原発性のものかは判断に苦しむところである。しかし、19日、８回の鍼治療をもって治癒に至り、その後５か月たっても再発していないことから、結果的に今回の鍼治療はほぼ妥当であったと思う。

治療点の位置

A：右半膜様筋の筋腹で中央から約２．５㎝坐骨結節よりの点
B：右半膜様筋の筋腹で中央から約２．５㎝膝関節よりの点
C：右腓腹筋内側部の筋腹で中央から約２．５㎝膝関節よりの点
D：右腓腹筋内側部の筋腹で中央から約２．５㎝足関節よりの点

参 考 文 献

1）木下　晴都：筋の交叉刺「最新鍼灸治療学」ｐ４３、医道の日本社、１９８６
2）木下　晴都：前枝痛の鑑別と傍神経刺「最新鍼灸治療学」ｐ８８～９０、医道の日本社、１９８６
3）出端　昭男：腫張「診察法と治療法 3 膝関節痛」、ｐ１４～１５ 医道の日本社、１９８６
4）腰野　富久：膝窩嚢腫(包)，ベーカー嚢腫(包)「膝診療マニュアル」ｐ１６３～１６４、医歯薬出版、１９９２
5）Larson,Grana:Masses of the Joint Line and the Popliteal Area.「The Knee」ｐ３３５～３３６ SAUNDERS １９９３
6）山口真二郎・長尾榮一：膝の変形を理解する(１)筑波大学理療科診療録「医道の日本」第５９４号、ｐ４４、１９９４
7）小林　晶：半月ガングリオン,半月滑嚢腫「ヴォアラ膝」ｐ１３７、南江堂、１９８９
8）Larson,Grana:MENISCAL CYSTS「The Knee」ｐ４４６ SAUNDERS １９９３
9）豊島　良太：関節液の肉眼的所見「整形外科の検査，診断法」新図説臨床整形外科講座１、ｐ１４２～１４３、メジカルビュー、１９９５
10）小林　晶：滑液包の異常「ヴォアラ膝」ｐ３１３～３１５、南江堂 １９８９
11）黒川高秀・富士川恭輔：滑液包炎「膝関節の手術」、ｐ１１９～１２２、中山書店、１９９５
12）Midiael S H,Werner S:Palpation.「Diagnostic Evaluation of the Knee」.Springer.１９９０

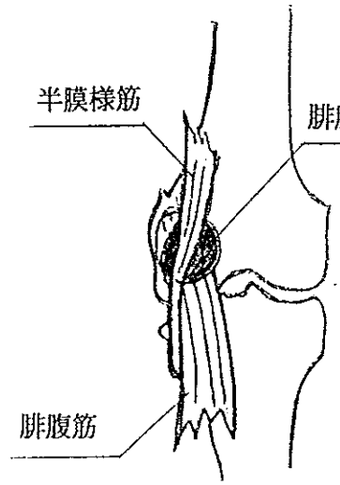

図１　右腓腹筋半膜様筋包

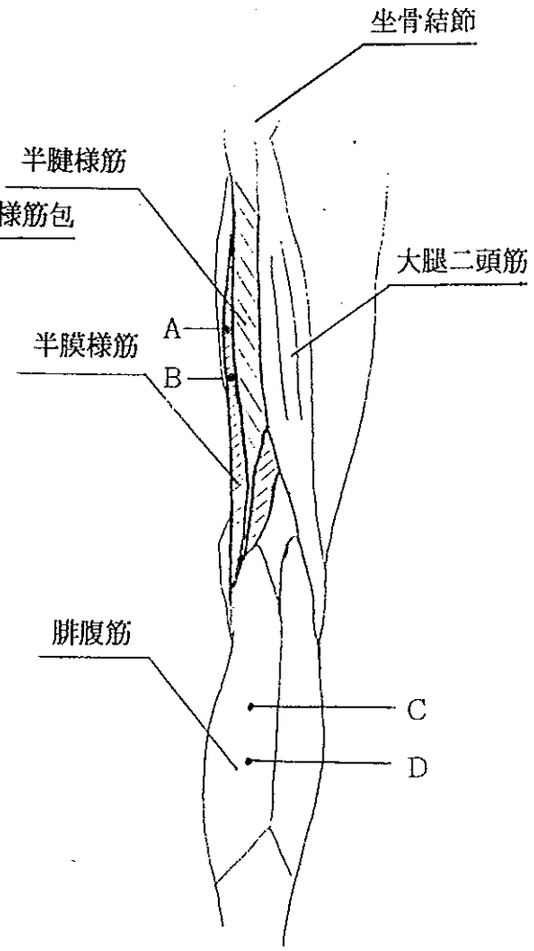

図２　右下肢後側筋群