平成１３年４月２６日

治療期間が２週間に限定されている
恥　骨　結　合　炎

症　例　報　告

渋谷支部　小池英義

股関節内転筋群付着部炎を合併している恥骨結合炎と診断したテコンドー指導者で、15日間の短い期間であったが、はり治療によってある程度改善したので報告する。

症　例　31歳　男性　テコンドー指導者

初　診　平成13年1月9日

主　訴　右鼠径部から恥骨結合部にかけての痛み

現病歴　21歳～23歳にかけての、軍隊の訓練中、恥骨部全体に痛みが出現し、3週間ぐらい安静にしてその痛みは消失した。

２年前、練習前のストレッチ中に、右鼠径部から恥骨部・大腿内側にかけて強い痛みが出現したが、なにもせず指導を続け、その痛みは半年ぐらいかかって徐々に消失した。

今回は、3ヶ月前に練習中キックをした時に、2年前と同部位と思われる所に激しい痛みを発症、10日間位は自発痛が続いた。治療は何もしていない。運動時痛の強さの差はあるが、指導を休むことは出来ず、総勢100人前後の指導をしている。

現在、右鼠径部から恥骨結合部にかけて歩行痛があり、階段昇降時に増悪する。動きの中で大腿内側に疼痛が放散する。自発痛はない。

テコンドーは5歳から始め、8歳までは、ほぼ毎日1時間、8歳以降は毎日3～4時間、5年前から道場主となり現在までは、土日を除き毎日6時間位の運動量で、昨年12月末から指導は休んでいる。

その他一般状態は良好である。

既往歴　特記すべきことなし

家族歴　特記すべきことなし

診察所見　身長173ｃｍ、体重73ｋｇ。下肢のアングルの異常は特に認められない。患部の発赤、腫脹、熱感はない。健側単脚立位による患側股関節屈曲・伸展・外転、および、患側単脚立位による健側股関節屈曲・伸展により疼痛の誘発がある。単脚立位のみでは、左右ともに疼痛の誘発は認められない。仰臥位による右股関節自動外転は最初から、他動外転は15°で疼痛の誘発がある。恥骨下枝の叩打痛は偽陽性。

圧痛は、恥骨結節から恥骨結合部にかけて恥骨前面全体にあり、恥骨結合部に沿って著明圧痛がある。

その他、股関節内転筋群、および、腹直筋の緊張が認められた。

診　断　現病歴、診察所見、スポーツ歴などから恥骨結合炎と診断し、仰臥位股関節他動外転15°で、疼痛が誘発されることから、股内転筋群付着部炎を合併しているものとした。

患者への対応　過去と同じ部位が今回再発したもので、障害の程度は、以前より重いと思われますが、はり治療と安静により、ある程度改善するものと思います。治療日数が限られておりますが、帰国するまで1日置き位に通院してください。極力安静を心がけ、歩行も最小限にしてください。

治療・経過　治療は、患部の炎症軽減と疼痛緩和を目的にはり治療を行った。

治療体位は仰臥位で、右股関節やゝ外転、膝関節屈曲位で、膝関節の下に枕を挿入し、恥骨前面全体に12ヵ所、恥骨結合部に10ヶ所、ステンレス鍼1寸3分-2番（40mm-18号）を用い、15mm～25mm斜刺し、15分間置鍼した。

第2回目（1月10日、2日目）　仰臥位右股関節他動外転角40°、自動外転30°。

第4回目（1月13日、5日目）　仰臥位右股関節他動外転角60°、自動外転50°。

第5回目（1月15日、7日目）　腹直筋の緊張がとれないため、肓兪と天枢を取穴し、ステンレス鍼1寸6分-3号（50mm-20号）を用いて30mm刺入し、1Hzで10分間のパルス通電を追加した。股関節他動外転、及び自動外転角は、終末まで疼痛の誘発はなく、中間位からのクワドメーターによる抵抗下内転は、2kgで疼痛誘発した。（健側抵抗下内転筋力14kg）

対　応　歩行痛が改善しないため、日常生活を尋ねたところ「1日中何もせず居る事はつらいので、臥位で上半身の筋トレを毎日4時間位している」とのこと。「腹筋に力の入ることは、一切しないよう、また、できるだけ臥

位で過ごすよう」厳しく指導した。

第７回目（１月 19 日、11 日目）　歩行痛消失。健側単脚立位での患側股関節外転・伸展痛消失。抵抗下股関節内転痛は 4kg で疼痛誘発。

第８回目（１月 21 日、13 日目）　恥骨結合部を除き、恥骨前面の圧痛は全て消失。患側単脚立位による健側股関節屈曲・伸展痛消失。抵抗下股関節内転は 7kg で疼痛誘発。

第９回目（１月 23 日、15 日目）　階段昇降時痛はほぼ消失。健側単脚立位による患側股関節屈曲痛 80%改善。恥骨結合部の圧痛消失。抵抗下股関節内転は 12kg で疼痛誘発。

生活指導　①帰国後１ヶ月位安静が保てればもっと改善すること。
②指導の中間と終了時にアイシング 20 分を２回ずつ行うこと。
③ストレッチは疼痛を伴わない範囲で、徐々に行うこと。
④運動指導量をできれば半分位にすること。
⑤疼痛が増強するようであれば、思いきって 2～3 ヶ月運動を休むこと。
など、細かく指導して治療を終了した。

治療期間が短いため、緩解まで至らなかったが、１ヶ月後に「離日時の状態から増悪することなく、練習指導中もできるだけアイシングを行っている」との報告を頂いた。

考　察　本症例は、キックを多用する、テコンドー指導者のオーバーユースによるスポーツ障害である。病態については、股関節内転筋群付着部炎を伴った恥骨結合炎と診断した。

以下に、その理由を述べる。[1) 2) 3) 4) 5) 6)]

1．恥骨結合部に沿った著明圧痛が認められる。
2．恥骨前面内転筋群付着部と思われる部位全体に圧痛が認められる。
3．疼痛域が鼠径部から恥骨結合部にかけてある。
4．患側単脚起立位での軸運動や、歩行・階段昇降時に疼痛が誘発・増悪する。
5．比較的急に運動量が増加している。
6．腹直筋や内転筋の緊張が認められる。
7．股関節他動外転による疼痛の誘発が認められる。

また、臨床症状、診察所見より、以下の類症疾患を除外した。

1．スポーツヘルニア：鼠径部付近の引っかかり感がなく、運動時痛が下腹部や睾丸に放散しない[2) 4) 6) 7)]。
2．恥骨坐骨結合部疲労骨折：自発痛や単脚起立時に疼痛の誘発なく、恥骨下肢あたりの叩打痛が偽陽性であり、内転筋付着部の圧痛と差異が認められないことや、長距離を走ることが主の競技ではない[1) 3) 4) 5)]。

以上の知見、臨床症状、診察所見、除外疾患から、股関節内転筋群付着部炎を伴った恥骨結合炎とした。

除外類症疾患を含め、本症例の鑑別は難しく、特に恥骨結合炎と内転筋群付着部炎は合併することが多く、症状が混在しており[1) 2) 5) 6)]、恥骨結合部の著明圧痛や、わずかな股関節他動外転による疼痛の誘発など、それぞれ特徴的と思われる所見も認められたが、個々に分けて鑑別しなかった。

本症例の発症機序については、以下に推測した。

1．幼少期からのテコンドーの運動歴と、過去２回の発症による修復過程で患部の変性変化を生じていると考えられること。
2．シドニーオリンピック前後に、比較的急に運動量が増加したこと。
3．繰り返すキック動作による機械的刺激は、不完全修復していると思われる恥骨結合部や筋付着部の炎症や腱の微小断裂を惹起した。
4．キック時に激痛が走ったのは、恥骨結合部の可動域を大きく超え、同部に剪断力が働き、損傷したためと思われる。

中嶋らによると、サッカー選手のスポーツヘルニアの症状と恥骨結合炎や内転筋付着部炎の症状の多くは類似しており、以前、恥骨結合炎・内転筋付着部炎と診断されていた多くが、スポーツヘルニアとしての治療で改善すると述べているが[4) 5) 7)]、現在、スポーツヘルニアの統一した定義や概念が確立されているとは云えないため、類症疾患として除外した。

一般的に恥骨結合炎や内転筋群付着部炎は、繰り返し易く、保存療法で 2～3 ヶ月の安静期間が必要と言われている。短い治療期間であり、受け入れの判断にとまどったが、はり治療により内転筋付着部炎の症状は、ほぼ消失し、恥骨結合炎の症状・所見についてもある程度の改善がみられたことから、はり治療は妥当であったと思われる。

参考文献

1）高沢晴夫ほか：骨盤・股関節「臨床スポーツ整形外科」p148-159,南江堂、1994.
2）仁賀定雄：恥骨結合炎「スポーツ医科学キーワード」p367,Vol.16.臨床スポーツ医学　臨時増刊号,文光堂、1999.
3）沢口　毅：骨盤大腿部の障害「スポーツによる運動器過労性障害診療マニュアル」p124-130,MB Orthop.9(4)、金原出版、1996.
4）中嶋寛之ほか：骨盤「スポーツ外傷と障害」p52-56,文光堂、1996.
5）赤松功也：スポーツ障害「股関節疾患保存療法」p181-190,金原出版、1997.
6）越智隆弘ほか：恥骨結合炎「NEW　MOOK整形外科　スポーツ傷害」p149-152,金原出版、1998.
7）越智隆弘ほか：スポーツヘルニアと恥骨結合炎「NEW MOOK整形外科　スポーツ傷害」p258-259,金原出版、1998.

（表１）初診時の診察所見

発　赤	－	健側単脚起立	股屈曲痛	＋
腫　脹	－	〃	股伸展痛	＋
熱　感	－	〃	股外転痛	＋
下肢アングル異常	－	患側単脚起立	股屈曲痛	＋
恥骨下枝部叩打痛	±	〃	股伸展痛	＋
健側単脚起立時痛	－			
患側単脚起立時痛	－			

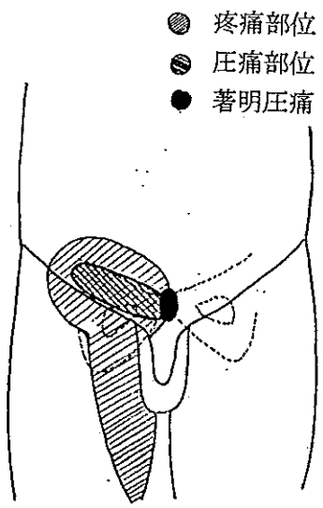

（図１）疼　痛　部　位

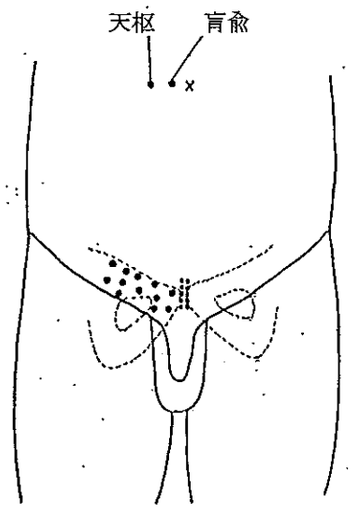

（図２）治療穴と治療部位