症例報告　　平成16年10月28日

三叉神経第２・３枝および顔面神経の知覚性・自律性・運動性症状を合併した翼口蓋神経痛

世田谷　紺野　康代

左翼口蓋神経痛と診断された症例であるが，疼痛域が口蓋神経単独ではなく，三叉神経第２・３枝にまたがりかつ顔面神経からの自律性・運動性分枝を含んだ症状のため，それらの神経ブロック点よりアプローチし改善を得られたので報告する。

症例：７０歳　男性

初診：平成１６年４月８日

主訴：左上顎の痛みと震え

現病歴：２年前突然右の上顎が痛み歯医者へ行き虫歯を治療したが治らず，そのうちに左右の上顎が痛むようになった。歯科領域ではないため口腔外科へまわされたが，異常はでなかった。その後も痛みは変わらなかった。昨年６月の梅雨時の１か月間が最も辛く，左に集中的に痛みが出て，口もきけず食事は頭を右に傾けできる限り右で噛み飲み込んでいた。上下の歯茎に噛むたびあるいは口を動かすたびに激痛が１０秒走り，ちょっとの振動も響くため睡眠もとれなかった。脳外科でCTとMRIを２回かけたが異常は発見されず，左翼口蓋神経痛と診断された。治療は６通りほどあると言われ，頚の後ろから神経ブロックを１回し、多少は良くなったかなという程度だった。他にテグレトールを朝晩一錠ずつ処方された。１か月間飲んだが全く効果がなかったので，その後は薬が長いと身体に良くないと思い時折飲むようにしている。当時の痛みを震度に例えると６或いは７の激震で，その後は震度３程度の痛みが毎日ではないが繰り返している。この２週間前から，３日に１回程度，左の上歯茎から頬粘膜にかけて10秒程ビリビリッとした顔をしかめたくなるような痛みが数分毎に出て，痛みと同時に5Hz前後の振動で小刻みに中で震えている。（他覚的には痙攣は見られない。）痛みは顔の表面ではなく，バリカンをかけたり頬粘膜に舌が触れたりしても感じ，時には下顎・耳の前上方にも広がって感じる。常時痛む分けではなく，就寝中寝返りをした拍子に痛んだり，夜トイレに起きようとした時に何か刺激されるのかビリビリと感じる。早寝早起きで，午後７時就寝・午前４時起床。午前２時ごろには痛みのためか目覚めてしまう。稀には冷たいものを食べたり飲んだり，あるいは冷たい風にあたっても感じる。食事の際意識するが嚥下では痛まない。本人は常時左頬骨下端やや外側と耳の下を指で圧している。（写真１）圧していると楽である。その他，５年ほど前から妙な癖で，口をすぼめて唾液を搾り出す口の動きをしてしまう。人前ではみっともないのでやらないが、唾が気になるようである。また鼻炎ではないが絶えず鼻水をすすっている。疲労した時に痛みが出るような気がする。疲れで痛みが出るのなら，疲れを取って貰ったら良くなるかもと家人の勧めで来院した。

既往歴：１０年前，左耳が全く聞こえなくなった。（「原因はボイラー室での仕事だったため騒音が良くなかったと思う。」）点滴を１５日間外来で継続し，最後に頚部にブロック注射をして貰って，劇的に改善した。医者も奇跡的と言っていた。

家族歴：父は老衰，母は脳梗塞，兄は肺癌で死亡

アルコール・たばこは嗜まない。スポーツはボランティアを兼ねウォーキングを毎日２時間している。

診察所見：身長１７０cm・体重６６kg，血圧125/88㎜Hg，脊柱は生理的前後S字がなく，全くの一本調子で動きが硬い。胸椎１・２番が突出している。

ニ便正常で食欲はある。今現在内頬を舌で押しても左右上下どこにも痛みは走らない。グッと噛締めるとほんのちょっと感じる。顔の表面の皮膚を触っても全く痛みは走らない。三叉神経第２・３枝Valleixの圧痛点（四白[1]・オトガイ点[2]）を圧しても響く感じはない。知覚異常はなく，味覚の異常もない。現在聴力障害・耳鳴り・耳閉塞感はない。眩暈もない。顔面麻痺・顔面痙攣の既往はなく、蓄膿症の手術も受けてはいない。

圧痛・硬結は後頚部の左右天柱・風池，左 C1/2一行，左 C4横突起後結節部，左患部Ａ点，左下翳風Ｃ点に検出。その他，肩井，風門，L4・５椎間，委陽に検出した。（図１）（太陽穴，Ｂ点，Ｄ点，四白，巨髎，和髎，頤点には圧痛はない。）

診断：臨床症状および問診から左翼口蓋神経を主体とした神経痛で，症状の放散部位および自律神経症状・運動性症状から三叉神経節より２枝・３枝にまたが

り，かつ顔面神経からの運動性神経の影響も受けているものと考えた。

患者への対応：ご承知のように翼口蓋神経痛は上顎から鼻根，頬骨辺りに発作的な痛みを発します。そして，この神経単独が病んでいるのではなく，その大元の三叉神経節という痛みの神経の元がありそこから３本に分かれますが，その内の２枝と３枝とに症状が現れているようなのです。また唾液や鼻汁が分泌されやすかったり，奥で痙攣していることから，顔面神経の運動性神経が関係しているかもしれません。鍼灸によって，神経が皮下に出てきた辺りで刺激すれば，それぞれの神経・血管の血流を改善して，炎症を治めることができます。それと，姿勢による無理が頚の付け根に相当かかり脳への血行が邪魔されてしまっています。そこで双方から血液循環を良くして痛みを取り除きましょう。

治療・経過：治療は翼口蓋神経，三叉神経２・３枝および顔面痙攣ブロック点から各神経の消炎を図ることと，後頚部の血流改善により脳血流をより良くすることを目的に行った。

まず腹臥位にて全身背部筋の緊張を緩める。使用鍼は寸６－２番（50 ㎜－18 号）。天柱・風池（頭頚関節内へ向け直刺２cm），左Ｃ1/2一行（Ｃ２神経ブロック点・上内方へ向け斜刺２cm），左Ｃ４横突起後結節部（直刺５㎜），肩井（後方より前方へ斜刺１㎝），風門（上方より下方へ斜刺５㎜），Ｌ４・５椎間（直刺 2cm），委陽（直刺５㎜）とし特に硬結の強い天柱・Ｃ1/2一行・Ｌ４・５椎関に（－）をセットし 1Hz で 10 分間パルス通電した。

次に左上側臥位とし左顔面部の置鍼をした。鍼は寸６－１番（50 ㎜－16 号）。部位は太陽（翼口蓋神経ブロック点・上顎骨法）前額面に平行かつやや尾側方向で翼口蓋窩へ向け３ｃｍ，Ａ点（患部）頬骨下端やや外側，１㎝下方より上方へ向け頬骨に当たるまで斜刺，Ｂ点（顔面痙攣ブロック点・茎乳突孔）前内下方より後外上方へ 45° 斜刺１㎝，Ｃ点・下翳風（顎二腹筋・茎突舌骨筋起始部）下顎後窩へ向け斜刺１㎝，四白[3]・巨髎[4]（眼窩下神経ブロック点・眼窩下孔）下方より上方への 45° および 20° 内方へ斜刺１㎝，和髎（耳介側頭神経ブロック点）直刺５㎜，オトガイ点（頤神経ブロック点・頤孔）外上方より 15° 斜刺１㎝，以上を 10 分間置鍼した。（図２）（経穴の位置参照）最後に左風池の硬結が残ったため，頚を右回旋させ単刺にて処理。患者本人の希望でＡ点（患部）とＢ点（顔面痙攣ブロック点）そして太陽穴（翼口蓋神経ブロック点）に糸状灸を３壮施灸した。

術後は項部と患部の筋緊張がとれ身体が軽くなったと喜んでいた。

第２回（４月１５日　７日目）

鍼をしてから痛みの度合いが軽くなった。やはり上下の歯茎に痛みと同時に震えが走っている。硬結は天柱・風池・Ｃ４後結節部に強く残っている。治療は前回とほぼ同様，今回はＣ４後結節の圧痛が残ったため，顔面部の置鍼と同時に咀嚼筋の運動鍼[5]を加えた。太陽穴のみ側頭筋に引き込まれるので１㎝浅くし，口をゆっくり 20 回開閉口させた。結果，Ｃ４後結節部の硬結は消失した。咀嚼筋を運動させることは後頚部の筋緊張を緩和するのに役立つため，顎ずれ体操[6]を毎日の宿題とし生活指導とした。

第３回（４月２２日　１４日目）

震度で言うと３から２に落ち着いた。一日のうちで３０分ほど全く感じない時があるようになった。痛みと震えは上顎のみの時，上下同時の時，上顎と側頭部へ放散する時と様々である。やはり胸椎１・２は突出していて棘突起間は狭い。そこで督脈を緩める意味で，風門－委中にイオンパンピングを加え，自宅にても毎日１回＋－を交互に貼り換えるよう指示した。

第８回(5 月 28 日　51 日目)

震度１に減弱。常時圧拍感はあるが，歯が痛んで腫れたような感覚でやはり震えは伴っている。ようやく胸椎１・２間が開きだした。頭頚関節の硬結も弛んできた。「今年は梅雨が早いが昨年の辛さが嘘のように楽。」とのこと。

第 11 回（7 月 2 日　86 日目）

台風７号により高温多湿でクーラーをかけると調子が悪い。震度２に戻った感あり。耳介側頭神経へは響かなくなった。本日より和髎・頤点・四白・巨髎を中止し，下顎神経ブロック点を側方接近法で試みることとした。前下関・Ｄ点[7]（下顎骨筋突起後縁より翼口蓋窩を目指し前額面に平行かつ尾側へ３cm）を追加。太陽・Ｄ点間のみで 100Ｈｚ・間欠通電５分に切り替えた。施灸の代わりに太陽穴（翼口蓋神経ブロック点）・Ａ点（患部）・Ｂ点（顔面痙攣ブロック点）・Ｄ点（下顎神経ブロック点）に円皮鍼を置いた。

第 13 回（7 月 30 日　104 日目）

全身の硬さはなくなった。天柱の硬結も全くなく，全身治療の必要性がないため顔面部のみ保険適用にて週２回治療することとした。

どうしても顎舌骨筋・Ｅ点や内側翼突筋付着部・Ｆ点などに腫り感があるので，

咀嚼筋運動鍼点として追加した。

第28回（9月27日　175日目）

台風21号接近。翼口蓋窩付近の常に重い痛み程度を感じてはいるが，夜は痛まなくなった。日常生活には全く支障なく，食事でも何でも気力が回復した。

第29回（10月5日　183日目）

台風22号フィリピン沖発生。この3日間雨天が続いているが，この2~3日翼口蓋窩を中心とした上・下顎への痛みと震えは消失している。下顎後窩に腫脹がありそこから内側翼突筋へかけて突っ張り感がある。太陽穴・B点・D点間で20Hzの間欠通電し，同部に円皮鍼を置いた。もうじき良くなりそうと本人も期待している。以後も翼口蓋神経・下顎神経・顔面痙攣ブロック点を主体に症状の軽重・部位の変化に対応しながら継続中である。

考察：　本症例を左翼口蓋神経痛と診断した。以下にその根拠を述べる。

1．症状の放散部位は三叉神経第2・3枝にまたがってはいるものの，発症元となる部位は常に上顎の歯槽部（翼口蓋窩）を中心とした発作性の疼痛である。

2．三叉神経圧痛点を圧したり触れても誘発されず，特定のトリガーポイントは認められない。[8]

3．顔面神経からの分枝による自律性の唾液分泌・鼻汁過多症状[7]を伴っている。

4．咀嚼や会話により誘発されている。[9]

また臨床症状および経過から以下の類症疾患を除外した。

1．舌咽神経痛[10]

下顎部にも症状は発しているが，舌の奥,咽頭,耳根と異なり上顎の歯槽を主体としている。咀嚼と関連するが嚥下とは無関係である。

2．非定型顔面痛[11]

器質的病変は検査により除外されているが機能性病変と考えられる。また自律神経症状も伴っているが，筋・関節と無関係とはいえず，知覚神経領域と一致し逸脱してはいない。食事・会話によっても発症している。

3．Tolosa　Hunt症候群[12]

上眼窩裂部の非特異的炎症性肉芽腫の存在はなく，脳神経（動眼・滑車・外転神経）の障害による麻痺はない。知覚異常もない。

4．術後性頬部嚢腫[13]（術後性上顎嚢胞症）[14]

副鼻腔の手術の既往はない。頬部腫脹，鼻漏・鼻根部痛もない。

5．顎関節症[15]

三叉神経痛と類似する痛みもあるが，顎関節雑音・開口障害はない。

6．群発頭痛[15]

鼻根,眼窩深部の痛みではなく灼熱様の痛みでもない。夜間の発作は少ない。周期性も無く，間欠期はない。低気圧・温度差により誘発されている

翼口蓋神経について触れてみたい。

前田は「三叉神経第2枝の上顎神経は純感覚性で下眼瞼，鼻外側，頬部，上口唇，鼻腔，咽頭，口腔上壁，口蓋扁桃粘膜，上顎の歯肉と歯の感覚を支配する。そして翼口蓋窩で頬骨神経，翼口蓋神経，眼窩下神経に分れる。翼口蓋神経節は翼口蓋窩の前壁で上顎神経の下方にある。翼口蓋神経はこの神経節を経て，咽頭上部，鼻腔，硬および軟口蓋に達し，感覚を支配する。副交感性分泌線維の大錐体神経は，顔面神経膝より分れ，破裂孔を通って頭蓋底に達し，翼突管を通ってこの神経節に入る。」[16]としている。

一方，北村等によると「顔面神経には筋への運動線維以外に，副交感性分泌線維や味覚などの知覚線維が含まれる。顔面神経管内で大錐体神経，アブミ骨神経，鼓索神経を分枝する。大錐体神経には涙腺や鼻腺などに向う分泌線維，アブミ骨神経には同名筋に向う運動線維，鼓索神経には顎下腺や舌下腺などへの分泌線維および舌の前2/3への味覚線維が含まれる。一方，茎乳突孔を出ると顔面神経は，後耳介神経を出して顎二腹筋後腹や茎突舌骨筋に分布後，耳下腺神経叢を構成する。」[17]としている。

また解剖学でも，内耳神経も顔面神経とともに内耳道に入り前庭神経と蝸牛神経に分れ，それぞれ前庭神経は平衡感覚，蝸牛神経は聴覚を司るとある。[18]

以上により，翼口蓋神経の知覚神経領域および自律神経症状，顎二腹筋・茎突舌骨筋への運動性神経支配はまさしく本症例の示すところと一致している。

しかし、上・下顎の震え（痙攣）に関しては，文献が無く，顔面神経の表情筋支配が及ぶのか，或いは三叉神経第3枝の咀嚼筋への運動性神経が関与するのか不明である。何れにせよ，脳神経の顔面・三叉・内耳神経は橋より出でて密接に関

連し合っており，10 年前に左聴神経障害の既往があったことからも，何らかの原因でこれらの神経に刺激が加わっているのではなかろうか。

最後に，本症例の治療方法について二点付記する。

翼口蓋神経痛の鎮痛には，大口蓋孔法（写真２）[16] がずばりブロック点としても効果のあるところだが，しかし鍼では長時間開口していること自体困難であり，衛生面上と鍼灸師の施術行為の域を越えるかに思われたため，この方法は控えた。

また，神経痛の鎮痛法としてのブロック点の応用は効果大であるが，本来のブロックの深度によっては，明らかな合併症が出現するものもあるとされている。例えば，眼窩下神経ブロック点では，眼窩内にブロック針が達すれば血腫により結膜充血や失明にも及ぶし，顔面痙攣ブロック点では，激しい眩暈を起こしたり，耳が聞こえにくくなったりするということである。[16]（実際に筆者も茎乳突孔より寸６－１番で 2.5cm 刺入してみたが，半年経っても未だ耳の閉塞感が残存したままである。）

この顔面痙攣ブロック点の代わりに，翳風穴（C 点）の指針は，下顎後窩に併走している外頸動脈・後耳介動脈・後頭動脈および茎乳突孔動脈[16] への血流改善をもたらし，より安全性の高い治療法と言えるかもしれない。

頭・顔面部の神経痛に対し，末梢から表面的な血流改善を心がけることと，頭頸関節部の筋緊張を解くことで脳血流も改善し効果は充分得られた。よって，治療効果を期待するあまり、神経孔への無理な深刺は避けるべきと考える。

経穴の位地：顔面部以外は従来の取穴法に順ずる。

太陽：頬骨側頭突起上縁・前頭突起後縁との陥凹（翼口蓋神経ブロック点）[8]

A 点：顴髎穴後外方，蝶形骨下端後外方

B 点：乳様突起下端より上前方５㎜，茎乳突孔（顔面痙攣ブロック点）[10]

C 点：下翳風・側頭骨茎状突起下端やや後方，茎突舌骨筋・顎二腹筋起始部

D 点：前下関・下顎骨筋突起後縁（下顎神経ブロック点）[7]

四白：瞳子の直下１寸，眼窩下孔（眼窩下神経ブロック点）[3]

巨髎：鼻翼の外方１寸・瞳子線上，眼窩下孔（眼窩下神経ブロック点）[4]

和髎：耳介軟骨起始部顎関節上方，浅側頭動脈拍動上縁（耳介側頭神経ブロック点）[7]

頤点：下顎骨第１・２小臼歯根，下唇と下顎骨の中心，頤孔（頤神経ブロック点）[7]

E 点：下顎骨内側・顎舌骨筋付着部

F 点：下顎角内側・内側翼突筋付着部

参考文献：

1）北村　清一郎：局所解剖カラーアトラス，p34，南江堂，1998

2）　同　　上　：　　同　　上

3）森本　　正広：ペインクリニックと東洋医学，p115，真興交易（株）医書出版部，2004

4）増田　　豊　：ペインクリニックに必要な局所解剖，p37~39，文光堂，2003

5）紺野　　康代：東京都鍼灸師会・症例検討会発表・2003．10．23，咀嚼筋運動鍼

6）五十嵐　清治：歯の不思議サイエンス，ｐ82，ダイヤモンド社，1995

7）福内　　明子：ペインクリニックに必要な局所解剖，p40~44，文光堂，2003

8）小川　　節郎：ペインクリニシャンのためのキーワード１００，p23，真興交易（株）医書出版部，2001

9）宮崎　　東洋：神経ブロック関連疾患の整理と手技，p65~71，真興交易（株）医書出版部，2000

１０）塩谷　　正広：　　同　　上　　p72~74

１１）有田　　英子：　　同　　上　　p75~80

１２）立原　　弘章：　　同　　上　　p81~82

１３）岡添　　真介：　　同　　上　　p83

１４）山室　　誠　：図説　痛みの治療入門，p377，中外医学社，1997

１５）森本　　正広：ペインクリニックと東洋医学，p116，真興交易（株）医書出版部，2004

１６）増田　　豊　：ペインクリニックに必要な局所解剖，p32~36，文光堂，2003

１７）北村　清一郎：局所所解剖カラーアトラス，p33，南江堂，1998

１８）河野　邦雄他：解剖学，p208，医歯薬出版株式会社，1995

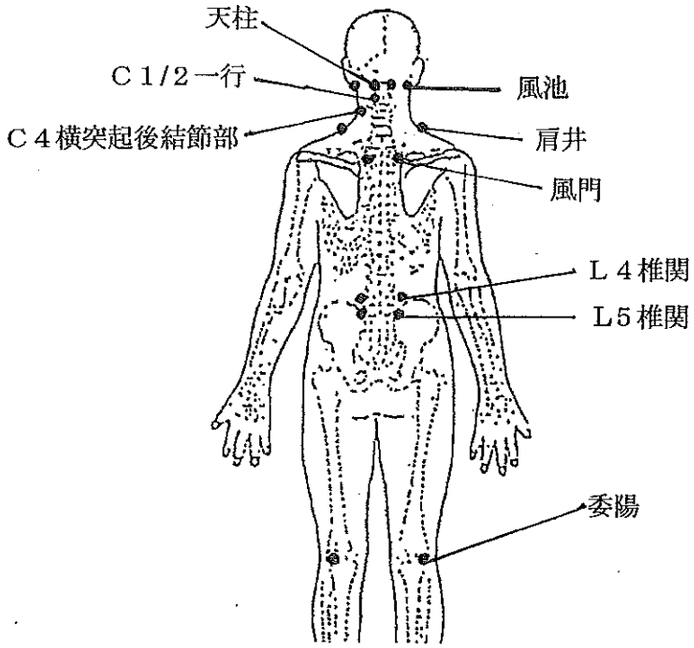

図　1　　全身の圧痛点および治療点

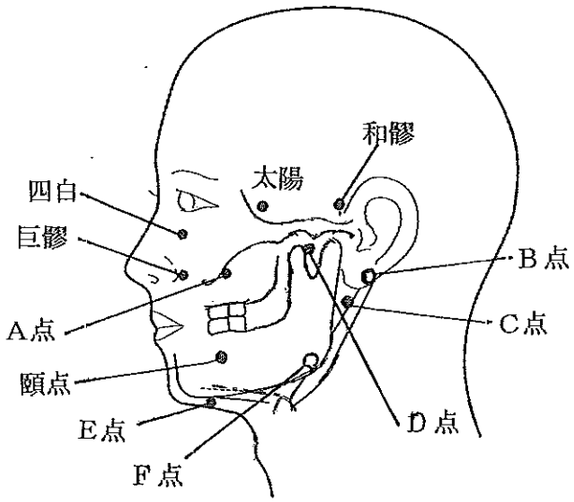

図　2　　顔面部の圧痛点および治療点

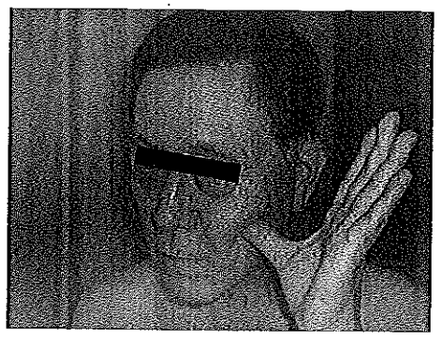

写真　1　患部A点の位置

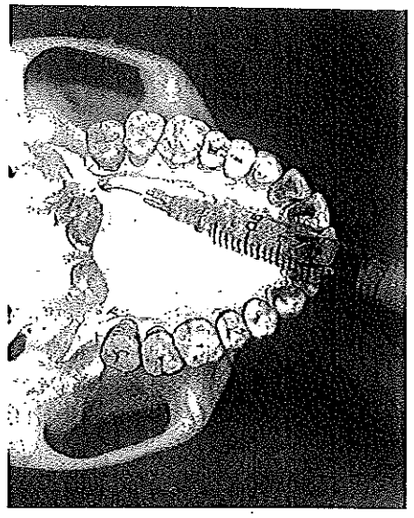

写真　2　　大口蓋孔法[16]



写真　3　鍼の刺入方向

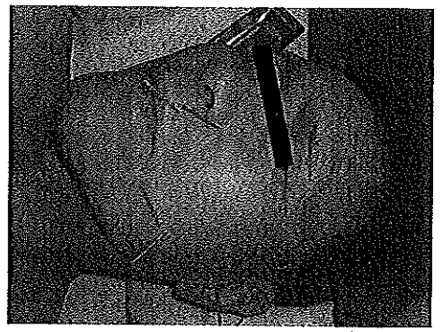

写真　4　鍼の刺入方向