平成 18 年 2 月 23 日

# 陸上選手(短距離走)の足根洞症候群

症例報告　　元吉正幸

本症例は 400 メートルを専門とする陸上選手が、足背部の痛みを感じ整形外科を受診し、足根洞症候群と診断され、保存的治療を行ないながら練習をしていたが、痛みのために練習に支障があるため来院した。足根洞に鍼治療と手技治療を行い、約 10 日間で通常の練習に復帰できた。

症　例　20 歳　男性　体育大学陸上部

初　診　平成 17 年 6 月 4 日

主　訴　足背部足根関節(足根洞)の痛み

現病歴　4 月初旬に練習で走ると足根関節外側の痛みを感じるようになり、練習に支障が出たため、整形外科を受診し、足根洞症候群と診断され、消炎剤（飲み薬）を処方され、理学療法士に足底板を作成してもらい装着した。週に 2～3 日の割合で整形外科に通院してバイブラバスや電気治療を行い、コーチにガニマタで走る傾向があると指摘され、フォームを改善するよう気をつけて練習を続けた。消炎剤を飲むと痛みは軽減するようだが、それで練習をしていると症状が増悪し練習に支障をきたし、試合でも良い成績を残すことが出来ない。5 月中旬にステロイド注射を行なった。数日は痛みが軽減し練習できたがそのあと症状が増悪した。その後、練習を 1 日休むと症状は軽減するが練習すると症状が増悪することを繰り返すため、当院に来院した。

現在、足背部足根関節部(足根洞)に痛みがある。歩く程度では痛みを感じることはないが、ジョギング程度で軽い痛みを感じることがあり、全速力の 80%くらいから、痛みが増悪するため、練習に支障がある。自発痛、夜間痛はない。

400 メートルのベスト記録は、高校生のときの４９秒３で、去年のベスト記録は、５０秒 3、足底板はつけていない、消炎剤は中止している。

既往歴　平成 15 年 10 月、距骨軟骨損傷の診断で骨移植手術、約 7 ヶ月のリハビリテーションとリコンデショニングで復調した。



家族歴　特記すべきことなし

診察所見　足部のアライメントは立位でトウ・アウト、回内足、ハイアーチを認める。発赤は認められない、腫脹は足根洞部に軽度に認められる。足関節内返しで足根洞部の中に疼痛が誘発する、足関節外返しでは疼痛の誘発はない、踵骨内反テスト、外反テスト共に陰性、足関節前方引き出しテスト陰性[1]、足関節外旋強制テスト陰性[1]、足指に痛みを認めない、圧痛は足根洞部に限局して認められる(図１)。

診断　足根洞部の圧痛と運動時の痛みから、足根洞症候群として対処した。

対応　整形外科での診断の通り、足根洞症候群といわれるものです、足の関節の捻挫などで、足根洞の中の靭帯が傷み、それが後遺症となる場合がありますが、過去に捻挫をした覚えがないようですから、この場合は足の使いすぎにより足根洞の中の靭帯が傷んだのです。足根洞の周りの靭帯や関節の袋や、靭帯以外で関節をつなぎ止めている結合組織が傷んでいることもあります。腫れが少しありますが血液の循環障害をおこし、痛みを引き起こします。鍼をすると循環が良くなりますから、出来るだけ日を空けずに通ってみてください。

治療・経過　治療は足根洞部の靭帯や結合組織の循環改善を目的に行なった。ステンレス製の１寸３分２番を(40 ㎜ー18 号)を使用し、仰臥位で足関節の力を抜いた楽な姿勢で治療を行った。足根洞中央（触診で一番窪みのあるところ）A 点に足根洞の方向に向かい約 1,5cm の刺入、A 点から 5mm 程離れた、近位部 B 点、外側部 C 点、遠位部 D 点に直刺で約 5mm の刺入を行い（図２）。赤外線照射をして約 10 分間の置鍼を行なった。抜鍼後、足関節直角位で、術者が足底部の方向に立ち踵骨部と足背部を把持し 20 秒程の持続牽引を 3～5 回おこなった。

第２回(6 月 6 日、3 日目)、初回の治療の翌日は、いつになく走れたようだとのこと、昨日はスピード練習中に足根洞部に痛みを感じた。今日も練習中に痛みを感じたが走る調子は上がって来ているという。左大腿部内側ハムストリングに張り感があるというので、触診すると筋緊張と圧痛が認められた下腿も触診すると腓骨筋下腿三頭筋の外側部下部とヒラメ筋内側上部に筋緊張と圧痛を認めたので、それぞれの部位で特に圧痛が強い場所２～３点を選び、ステンレス鍼１寸６分３番(50 ㎜—20 号)を使用し斜刺で 2～3cm の刺入、単刺を行なった。

第3回(6月7日、4日目)、練習が終わってから来院し、痛みなくよく走れたという、足関節内がえしでの足根洞部の痛みの陰性、足根洞部の腫脹、圧痛の軽減が認められる。下腿の筋緊張と圧痛の軽減が認められる。

第4回(6月14日、10日目)、痛みなく良く走れていたが、昨日から左ハムストリングの疲労感があり、足根洞部にも違和感があった。

第5回(6月15日、11日目)、よく練習が出来た。昨日と今日練習中にほんの少し足根洞部に違和感がある。

第6回(6月20日、16日目)、よく練習が出来てきている。今日の練習で足根洞部に違和感があったので、痛くなるといけないと思い来院した。

その後、12月3日に左右のハムストリングの疲労感で来院したが、足根洞部の愁訴はなかった。

考察　本症例は足根洞症候群と診断した。以下にその理由をのべる。

1　足根洞の外側開口部に圧痛を認めた[2]

2　足の内返し強制によって疼痛が誘発する[2]

3　ステロイド注射での愁訴の軽減がある[2]

足根洞は距骨と踵骨の外側面での境界域の陥凹部で、その中には、骨間距踵靭帯[3][4]外側距踵靭帯[3]があり、距骨と踵骨をつなぎ安定を保っているが、それらが損傷後、瘢痕組織などが炎症を起こし、足根洞内に多数存在する自由神経終末を刺激して疼痛を引き起こすと考えられている。本症候群の70パーセントに、足関節捻挫などの外傷歴があり、他覚的には関節の不安定が認められないにもかかわらず頑固な足根洞部の疼痛を訴える場合には本症候群が考えられる[3]。しかし、本症例では、思い当たる足関節捻挫の既往歴はないが、カリエは、距踵靭帯は、足が回外していると緊張し、回内では弛緩することで、距骨と踵骨の動きを制御しているが、足の過労で、距踵靭帯の炎症を起こすと述べており[5]、このような機序で本症例は発症したと考えられる。足根洞症候群の診断には、足根洞部の圧痛のみでは、診断基準とならず、局所麻酔薬の足根洞内への注射によって症状が改善することが診断の決め手となるという[2]、確かに足根洞部の上を覆う組織には、下伸筋支帯、短指伸筋、長指伸筋および第三腓骨筋腱鞘があり、その炎症も考えられるが、触診や足指の運動などで疼痛の誘発がないことで除外できる。鍼灸臨床では、明らかな足根洞内の圧痛と足の内返しで距踵靭帯の疼痛（足根洞奥のほうの痛み)が誘発され、自発痛や夜間痛が認められなければ、足根洞症候群として鍼灸治療を試みてよいと考える。本症例では、ステロイド注射による、愁訴の軽減もあり足根洞症候群を示唆するものであった。



本症例は、軟骨障害で手術の既往歴があり、足部のアライメントとしてハイアーチ[6]、トウ・アウト、回内足が認められたが、これらも距踵靭帯の過労の誘因となったのではないかと思われる。

針治療の治効機序として足根洞部内の腫脹や、距踵靭帯の炎症による血流障害を改善したことによると思われる。手技として足関節の牽引[7]も関節液の還流や血流障害の改善に役立ったものと考えた。

一方2日目より、腓骨筋、下腿三頭筋外側下部、腓腹筋内側上部、ハムストリングの、緊張と圧痛部に針治療を行なったが、筋スパズムの除去により、走る際の下腿のミスユース(使い方の間違い)が修正され、距踵靭帯にかかる負担が軽くなったことで、足根洞部の愁訴の軽減につながったのではないかと考える。足根洞症候群では、腓骨筋の筋電図の抑制があるとの報告もあり[2][8]、腓骨筋部への針治療は症状軽減に有効であることが示唆された。

## 参考文献


1）渡辺好博ら：足の診察マニュアル，P133～134，南江堂，1992.

2）増原建二：図説　足の臨床，「足根洞症候群」，P204～205，メジカルビュー社，1991.

3）山下廣ら訳：グラント解剖学図譜，P341，医学書院，2004.

4）相磯貞和訳：ネッター解剖学図譜，P491，丸善，2001.

5）レネ・カリエ:足と足関節の痛み,「疲労した足の診察」,医歯薬出版,1998.

6）(財)日本陸上競技連盟医事委員会トレーナー部会編：トレーナーからのアドバイス，P79，陸上競技社，1997.

7）ドリス・アイトナーら：スポーツ・ケア，「徒手治療」，P144，ブックハウス・エイチデイ，1986.

8）井口傑：足のクリニック－教科書に書けなかった臨床のコツ－，「足根洞症候群」，P152，南江堂，2004.

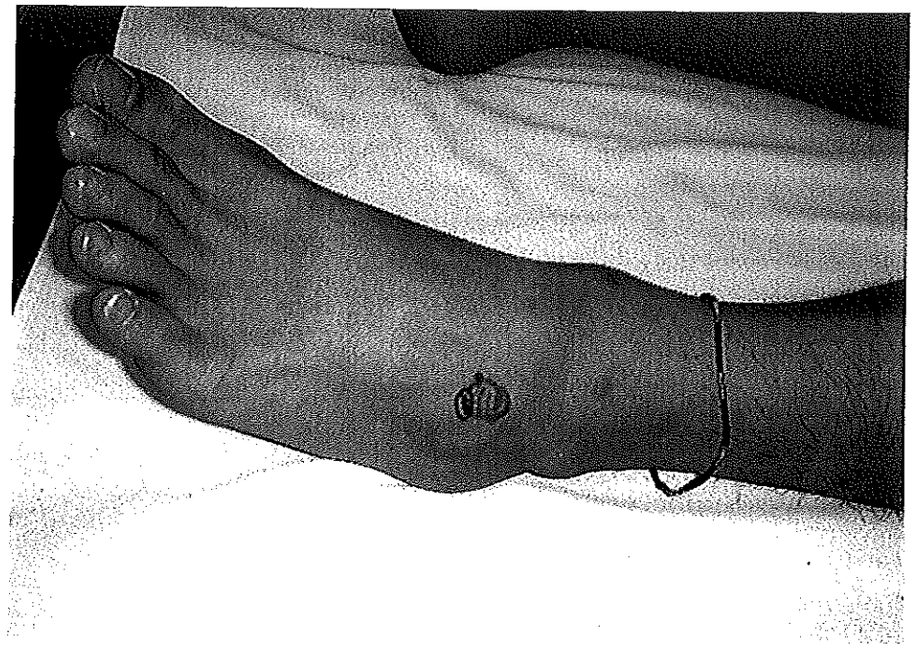

図１　疼痛部位・圧痛点

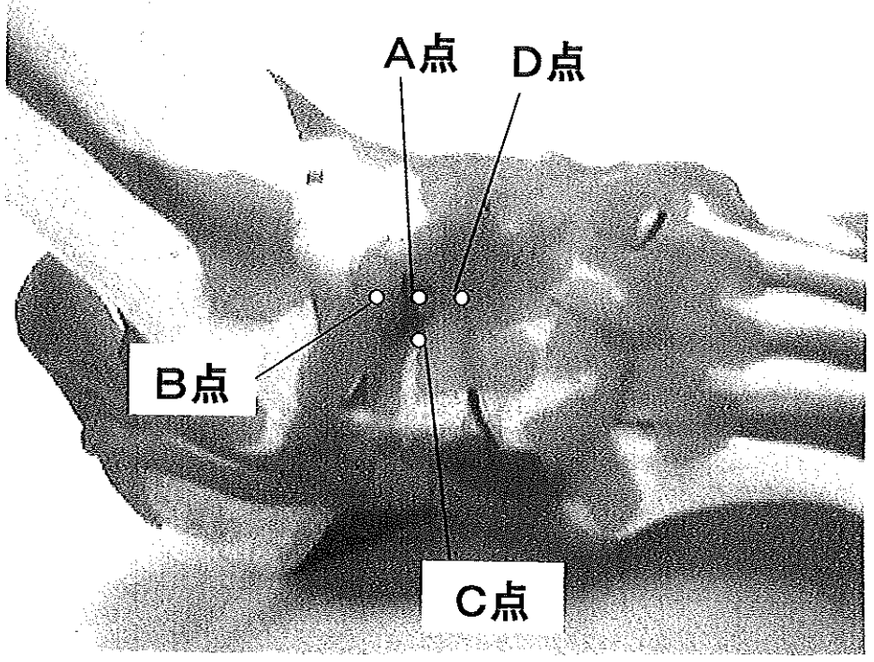


図２　治療点