平成21年3月26日

高校生バスケットボール選手の肉離れ

伊集院 克

本症例は膝関節部の疼痛と歩行困難を訴えて来院した、高校生のバスケットボール選手である。主訴は膝と言われたが、徒手検査で大腿後側の肉離れと診断し、鍼灸治療の結果、著効が見られた症例である。

症 例：16才　男性　高校生

初 診：平成21年２月７日

主 訴：左膝関節部の痛みと、歩行困難

現病歴：本日午後、部活の練習中に、ジャンプした時、他の選手と接触し、変な体勢で着地し負傷した。足を着くと痛くて全く歩けないので、父親が車で迎えに行き、そのまま来院した。高校２年生で、バスケットボール歴は小学６年生から。練習は週６回、学校のレベルは、東京都でベスト16くらい。今回の症状は初めてで、病院の受診はない。他の治療も特になし。飲酒、喫煙なし。自発痛、夜間痛は本日負傷したばかりなので聞いていない。

既往歴：特記すべきことなし

家族歴：特記すべきことなし

診察所見：身長１７９ cm、体重６２ kg。発赤、熱感、腫脹は陰性。膝蓋跳動テスト、膝蓋圧迫テスト陰性。外反テスト、内反テストも陰性。ステインマンテスト内側、外側とも陰性。マックマレーテスト内側、外側とも陰性。圧アプレーテスト内側、外側、引アプレーテスト内側、外側とも陰性。足底からの叩打による介達痛なし。膝関節の断発固定なし。大腿後側の内出血斑陰性(図－１)。ただし、エコー上は筋繊維中に血腫が認められる(図－２)。大腿四頭筋ストレッチテスト陰性、ハムストリングスストレッチテスト陽性。下腿三頭筋ストレッチテスト陽性。大腿後側下部に圧痛あり(図－４)。

診断：本症例は発症状況、運動痛、他の所見等から、ハムストリングの肉離れ２度(中程度)と診断した。受傷直後で病院の受診もまだであったが、骨折や脱臼の可能性は低く、２回限定および生活指導を守るという条件で、鍼灸治療を試みることとした。

対応：膝が心配とのことでしたので、徒手検査をしましたが、特に異常は認められません。今日の練習中にジャンプした後の着地の際、太ももの後のスジに大きな負荷が加わり、肉離れを起こしたものと思います。急性で内出血も無いので、取り敢えず２回だけ鍼灸を試し、その結果を見てその後の計画を立ててみましょう。きちんと指示通りに通院し、その間は患部に負担がかかる練習は避けて下さい。

治療・経過:治療は消炎、鎮痛および筋緊張の緩和と運動制限の改善を目的に、以下のように行った。

治療体位は、伏臥位で左膝を軽屈曲位（足関節の下に枕）にして行った。

治療部位は、疼痛部の外縁周辺の８点を用い施術した。

針はステンレス針の１寸－０号（40mm－14号）を用い約1～3mm位、横刺にて刺入し、同じ部位に糸状灸を各３壮ずつ施灸後、弾性包帯にて固定した。

生活指導:

父親に対して・・・今日はもう整形外科は終わっているし、軽い肉離れと思いますので、鍼灸と包帯固定で施術しました。心配でしょうが、痛みの症状が治まるまで、なるべく安静にして明後日また見せて下さい。入浴や運動は炎症症状を悪化させる可能性があるので、軽くシャワー程度にしてください。明後日の状態が悪くなっている時は、整形外科の専門医を紹介します。

本人に対して・・・軽い肉離れと思います。安静と鍼灸治療をきちんと続けたら、すぐに良くなるから、１週間は部活と体育の授業は休み、お風呂は、短い時間にするか、シャワー程度で我慢してください。

歩き方が大切だから、痛いだろうけど、踵をしっかりと着いて、ゆっくりと歩いてください。

第２回(２月１０日、３日目)前回の治療翌日から痛みが軽くなった。安静にしていると全然痛くないが、起立・歩行時は痛い。歩行はゆっくりなら可能。ただ、内出血斑が出てきたので、親が心配していると言うので、経過は順調だから心配いらないと伝え、前回と同じ施術を行った。

生活指導:計画では昨日来院する予定だったので、心配しました。次回はきちんと治療計画通りに来院してください。内出血は前回エコーで確認したところと一致するので、特に心配いりません。３回目の治療が終わるまでは、運動と長風呂をやめて下さい。包帯固定もきちんと続けてください。

第３回(２月１３日、６日目)運動痛、運動制限(起立・歩行時)は軽快してきた。内出血斑と圧痛は若干残存するが、本人はもう痛くないし、軽いランニングならできると言うので、鍼灸施術は今日で終わりとした。ただ今後の経過が心配なので、月末にもう一度確認のために来院することを約束させた。施術は前回と同様だが、包帯固定はせず下肢後側のストレッチを加えた。

対応　今回のケガは肉離れの中では程度が軽く、また生活指導をよく守ってくれたので、予想より短い期間で治って安心しました。本当ならもっと治療を続けるつもりでしたが、経過がとても良いので治療は今日までにします。でも現場復帰は慎重にしないと、また大ケガをするから、復帰メニューに従って、無理をせずにゆっくりと調整して下さい。途中で少しでも痛かったら、ちゃんと治療に来て下さい。痛くなくても月末には必ず見せて下さい。

経過　２月２８日に来院。軽い練習も始めており、来月の合宿からは本格的に復帰する予定と言われた。今回で治療を終了とした。

考 察　本症例をハムストリングスの肉離れと診断した。[1)2)3)4)7)]

以下にその理由を述べる。

１．受傷機転が明確である。[2)3)4)7)]

２．運動痛、運動障害が著明で、特に大腿後側伸展時は著明である。[1)2)3)4)7)]

３．２回目から内出血斑が認められた。[1)2)7)]

４．超音波観察にて血腫像が見られる。[4)6)9)]

なお、臨床症状および発症条件から以下の類症疾患を除外した。

１．大腿骨骨折　運動外傷として可能性はあるが、限局性圧痛、介達痛が認められない。[1)2)3)7)]

２．大腿後側筋挫滅　症状と部位は考えられるが、他の選手とのコンタクトが無い[2)4)7)]

３．腰椎椎間板ヘルニア　疼痛部位としては可能性があるが、腰部の症状が無く、年齢的にも考えにくい。[2)3)5)7)]

以上のことから、本症例の発症機序を次のように推測した。

１．患者は普通のレベルのバスケットボール選手で、高校の部活で週６回約２時間練習している。最近の練習ではジャンプ力の強化を主目的に、スクワットや片足ジャンプなどハードな内容の練習が続き、特に下肢の筋疲労もかなり蓄積していた[3)4)5)]。

２．本日の練習中に、ボールを競り合い思い切り高くジャンプした時に、他の選手と接触し、体が傾いた状態で着地した。

３．着地時に体勢を立て直そうと足を強く踏ん張ったときに、膝が曲がった姿勢になり、大腿後側の筋群(ハムストリングス)に強い伸展負荷が掛かり[3)4)5)7)]、肉離れを起こした。[2)3)4)7)]

肉離れは３つの段階に分類されるが、初検時に局所陥凹や重大な内出血斑が認められなかったので、本症例は２度(中程度)で、筋周膜及びごく一部の筋繊維の断裂及び血腫と推測した[2)3)5)]。まずは鍼灸治療を試みて、その後の経過次第で専門医に紹介するか否かを判断する予定であった。

本症例は、最初膝が痛いとの主訴であったが、徒手検査により、膝ではなく大腿の肉離れであることを、親にも本人にも理解してもらえたことと、程度が軽かったこと、さらに生活指導と治療をきちんと指示通りにできたので、短い期間で緩解したと考える。



（図－１）初検時

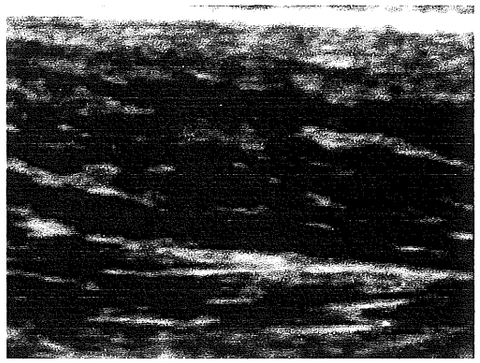

（図－２）超音波像

（図－３）２回目

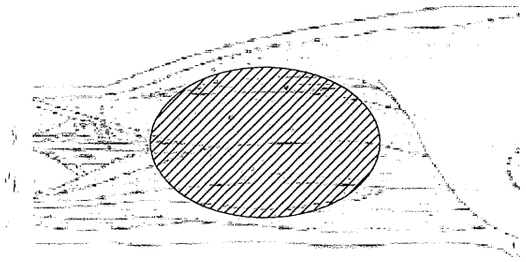

（図－４）疼痛域

参考文献

1)泉田　重雄：「整形外科学」p26、p337、南江堂 1985

2)坂西　英夫：「スポーツ外傷学 IV　下肢」p190 ～ 197、医歯薬出版 2001

3)内山　英司：「ランニング障害」p101 ～ 105、文光堂 2003

4)中嶋　寛之：「The Sports Medicine Bible」p142 ～ 152、(有)ナップ 2005

5)宮川　俊平：「選手と指導者のためのサッカー医学」p160 ～ 167、金原出版 2005

6)福林　徹：「スポーツ障害予防のための最新トレーニング」p178 ～183、文光堂 1997

7)市川　宣恭：「スポーツ指導者のためのスポーツ外傷・障害」p146 ～147 南江堂 1998

8)勝見　泰和：「柔道整復師のための超音波観察法」p193 ～195 医歯薬出版 2003