症例報告

平成21年9月24日

アキレス腱断裂の機能改善に対する鍼治療

小松　秀人

本症例は、アキレス腱傷害を引き起こしてから4ヵ月後に来院した。機能改善を目的に治療を行った結果、鍼治療の有用性が認められた症例である。

症　例　：　66歳　男　会社役員
初　診　：　平成21年2月13日
主　訴　：　左アキレス腱部の痛み

現病歴　：　患者は、昨年の暮れにあたる平成20年12月中頃にゴルフを行っている際、坂道で足を滑らし体勢を整えようと左足で踏ん張った瞬間、左アキレス腱部を棒で叩かれた感じと同時に激痛が走り歩行が困難となった。直ぐにゴルフを止め帰宅し、近所の整形外科医院を受診、X線所見では骨に異常はなかったが、医師の診断は「アキレス腱部の炎症」と云われ、消炎鎮痛薬と湿布薬を投与され様子を診て下さいという説明であった。その後、特別な治療もせず放置していた。

現在、疼痛は左アキレス腱部の痛みを訴えが強く(図1)、ふくらはぎの疲労を感じている。歩行時の痛みが認められ正常歩行が困難である。階段の昇降時は痛みがあり両足を揃えて昇り降りしている。自発痛と夜間痛はない。走ったり跳躍はできない。

他に一般状態は良好である。アルコールは飲まない。スポーツは受傷後から行っていない。

既往歴　：　特記すべきことなし。
家族歴　：　特記すべきことなし。
診察所見　：　身長167cm、体重65ｋｇ。左足関節の腫脹、熱感、発赤は陰性。左足関節の外返しと内返しによる疼痛と運動制限は認められない。左アキレス腱中央部の肥厚、熱感、発赤が認められ、アキレス腱上部の陥凹が認められた(図2)。Thompsons squeeze testは陰性。左足関節の底屈は正常。両足での爪先立ちはできるが、患側の左片足による爪先立ちテストは不能で左片脚での跳躍は不能。歩行は有痛性跛行が認められた。下肢アライメントはO脚、Leg - heelアライメントは回内足(図3)。

圧痛は、アキレス腱上部から腱中央部の飛揚、跗陽、崑崙、築賓、復溜、太渓。腓腹筋の筋緊張と硬結が認められた承筋、承山、A点、B点に検出された(図4)。

診　断　：　受傷機転とアキレス腱部の疼痛ならびに皮膚陥凹が認められ、患側片足による爪先立ちが不能などの臨床症状からアキレス腱断裂と診断した[1)]。

対　応　：　アキレス腱の断裂が疑われます。傷めた直後に整形外科を受診されたようですが、その後、自然放置していたこともありアキレス腱の機能回復が不完全な状態のようです。鍼灸治療は適応の範囲と思われますが、受傷後4ヵ月も経過しており左足の運動機能も低下していることから、安易な保存療法を行うより適切な病態把握と確定診断が必要と思います。総合病院整形外科の専門医をご紹介申し上げますので、その結果を診て鍼治療の受療についてはご判断しては如何でしょうか。

治療・経過　：　鍼治療は左アキレス腱の疼痛緩和および機能改善と、左腓腹筋の疲労回復を目的に行った。治療体位は、伏臥位で足関節の下に枕を挿入し膝関節を屈曲位で行った。使用鍼は、ステンレス製ディスポ鍼1寸3－2番(30mm－20号)を用いた。治療穴は、圧痛が検出されたアキレス腱上部から腱中央部の飛揚、跗陽、崑崙、

築賓、復溜、太渓。腓腹筋の筋緊張と硬結ならびに圧痛が認められた承筋、承山、A 点、B 点を取穴した(図 4)。刺入方向は直刺で、施術手技は 15 分間の置鍼と赤外線で加温を行った。抜鍼後は、下腿部と足関節の運動機能改善を目的に、腓腹筋からアキレス腱のストレッチと運動療法を行った。

生活指導　：　日常生活の中でアキレス腱のストレッチに取り組んで下さい。具体的にはゆっくり伸ばしてアキレス腱周囲にツッパリ感を得たところで 10 秒間保持して戻して下さい。その動作を 1 セットとして 5〜7 セット実施をお願いします。特に起床時は、寝床の中で足首をよく動かしてから立ち上がり、痛みが出ない程度ゆっくりストレッチを行って下さい。

第 2 回(2 月 18 日・5 日目) 某大学付属病院整形外科を受診後に来院。3 月 10 日に MRI 検査の予約。前回の治療後は非常にアキレス腱部の痛みが軽減した。治療は前回同様。

第 4 回(2 月 23 日・10 日目) 習慣的に足先が外向きで O 脚形成の強い歩き方をしているため歩行指導を行った。

第 8 回(3 月 9 日・24 日目) 水中歩行 30 分を指示。治療は前回同様。

第 9 回 (3 月 13 日・28 日目) 某大学付属病院整形外科における主治医の診断は、MRI 検査の結果「アキレス腱断裂」後、断裂部分が固まっている状態で(図 5)、これから手術をして縫合するのはリスクが高く難しいという説明を受けた。鍼治療と運動療法で機能回復させていくことを指示された。

アキレス腱部の熱感と発赤は消失。

次の運動療法を指示した。ウォーキング 30 分(3〜5 日間/1 週間)、ハーフスクワット(20 回×3 セット)、カーフレーズ(15 回×3 セット)、バランスボード(片脚立位保持・ハーフスクワット)、ベントニーストレッチング(15 秒保持×5 回)、ストレートニーススストレッチング(15 秒保持×5 回)、スイミング・水中ウォーク(1〜2 回・30 分/1 週間)。

第 25 回(7 月 10 日・147 日目) 有痛性跛行は消失。階段は両足交互に昇降できるようになり痛みも消失。ゴルフ場においてプレー復帰できた。治療は前回同様。

第 28 回(9 月 15 日・216 日目) 概ね初診時の日常生活における問題点は緩和された。アキレス腱上部の陥凹、肥厚は認められる。患側の左片足による爪先立ちテストは、健側に比べ 50%回復。左片脚での跳躍は不安定で十分ではないが跳躍はできるようになった。

考　察　：　本症例はアキレス腱断裂と診断した。その診断理由については以下の通りである。

1. 受傷機転が急性発症により棒で叩かれたような衝撃を感じたと同時に、アキレス腱に痛みが発生した[2)]。
2. アキレス腱の皮膚陥凹が認められた[1)2)]。
3. 有痛性の跛行を伴う歩行が認められた[2)3)]。
4. アキレス腱部の疼痛と圧痛が認められた[2)]。

以上の理由から本症例をアキレス腱断裂と診断した。

次に現病歴と診察所見から以下の類症疾患を除外した。

1. 腓腹筋挫傷

受傷時の状況と疼痛部位がアキレス腱に限局しており、腓腹筋に認められなかった。

2. アキレス腱滑液包炎

アキレス腱滑液包炎部の疼痛と圧痛が認められない。

3. 足関節靭帯損傷

足関節の内果と外果の腫脹や疼痛が認められない。

さて、本症例は受傷後 4 ヵ月後に来院されたが、整形外科での処置は特別行われず自然放置したままで、足部の機能回復が不十分な状態であった。予後の計画において、安易な鍼治療の適応は考えず、適正な病態把握による早期の機能改善を目的とする鍼治療の選択を考慮し、整形外科足部外来専門医の判断を委ね精査依頼をした。結果的に MRI 所見によりアキレス腱の断裂後、すでに時間の経過に

より断裂部が固まってしまった状態であった。初診時に診察所見で左片足による爪先立ちは不能であったが、左足関節の自動底屈は正常でThompsons squeeze testは陰性であったことから、本症例はアキレス腱の完全断裂ではなく部分断裂であったと考えられる。

受傷後4ヵ月を経過しての現状態での手術は、リスクが高くかなり難しい手術であるということであった。初診時では有痛性の跛行を伴う歩行が認められ、患足片脚の爪先立ちも不能で走ることもできず、生活の質および運動機能が低下していた状態であった。

本症例に対し216日間28回の治療を行った結果、アキレス腱部の痛みと歩行痛ならびに跛行も消失した。また、ゴルフ場でプレーを行うまでの回復をしたことから、アキレス腱断裂の機能改善に対する鍼治療は有用であり治療の選択は妥当であったように考察する。

しかしながら、解決されていない所見のアキレス腱上部の陥凹と肥厚。患側の左片足による爪先立ちと跳躍のパフォーマンスが不十分であることから、今後もアキレス腱周囲のメンテナンスが必要と考えるため慎重に経過観察をしていくことが求められる。

経穴の位置

A点　：　腓腹筋の内側中央部

B点　：　腓腹筋の外側中央部

参考文献

1) 奥脇　透：アキレス腱断裂、「スポーツ医科学キーワード」、P5、文光堂、1999.

2) 田島　宝：アキレス腱断裂、「足・下腿」、P162 - 171、南江堂、1995.

3) 高尾昌人：足の痛み、「整形外科マニュアル」、P68-78、金原出版、2007.

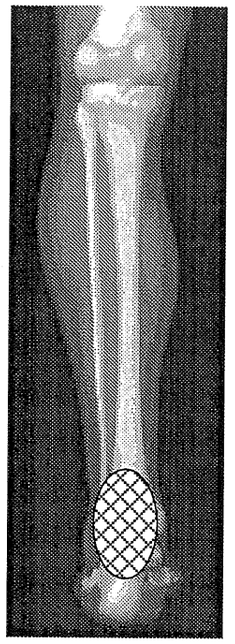

（図1）疼痛部位

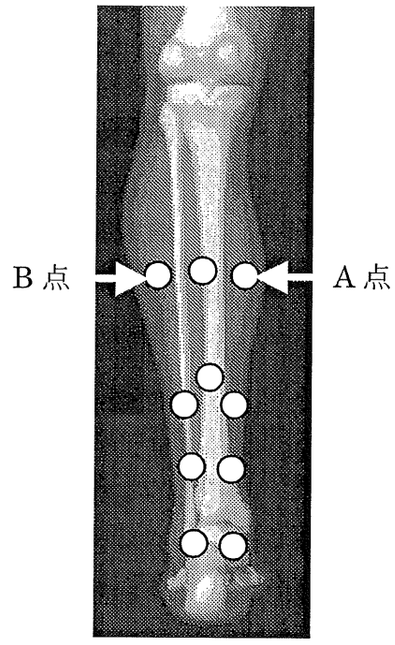

（図4）刺鍼部位



（図2）アキレス腱部の皮膚陥凹

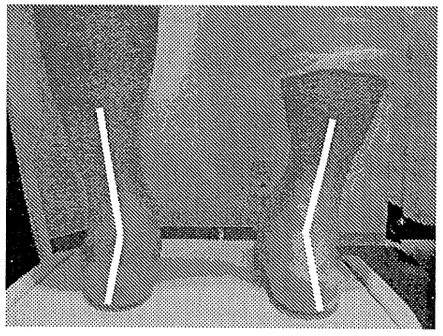

（図3）回内足

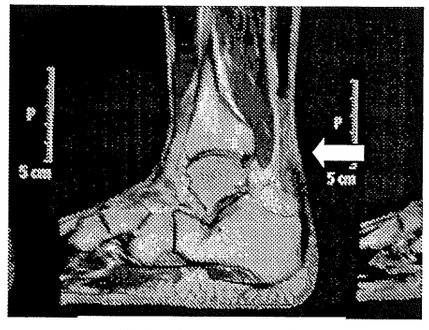

（図5）MRI像