平成22年1月28日

症例報告

仕事中に急に腰が痛み動けなくなった症例

東京　岩元 健朗

本症例は腰部に痛みを訴えて来院した患者である。受傷機転、疼痛発生部位および診察所見より筋・筋膜性腰痛と診断した。

症　例：35歳　男性　　ケーキ屋でお菓子を作っている

初　診：平成X年5月20日

主　訴：腰が痛い

現病歴：腰の症状は、5年前から慢性的に軽い痛みを感じていた。仕事の疲れによるもので寝れば症状が治まっていたので治療も受けずにいた。今回は2日前の仕事中、お菓子の材料(10 kg)を持ち上げようと中腰になったとき、急な強い痛みを腰に感じた。現在、痛みは背中の下部から腰部（T11からＬ３）の両側（右＞左）に出現する（図１）。仕事は忙しく休めない為、市販の冷湿布を貼って出勤している。座位で重く鈍い痛みがある。立位で腰の張りと痛みを感じる。起床動作、洗顔動作、靴下の着脱動作時に両側の背部から腰部周辺の動作時痛が特に著明で腰部をかばいながらでないと動けない。下肢への痛み・シビレは無い。医師の診察は受けていない。普段から慢性的な腰痛はあったので2日間様子を見ていたが痛みが引かず仕事に差し支えるので来院する。食事は普段通り食べることが出来ている。大便・小便共に問題ない。スポーツはしていない。運動不足を自覚する。アルコールはほとんど飲まない。

既往歴：特記すべきことなし。

家族歴：特記すべきことなし。

診察所見：170 ㎝　63kg。側弯は陽性で左凸。腰椎前弯は減少。階段状変形は認められない。前屈痛は陽性で左右の脾兪から腎兪周辺に痛みが誘発された。指床間距離は50 ㎝。左側屈痛は陰性で指床間距離は52 ㎝。右側屈痛は陽性で右脾兪から右腎兪周辺に痛みが誘発された。指床距離は53cm。後屈痛は陽性。左右の脾兪から腎兪周辺に痛みが誘発された。膝蓋腱反射、アキレス腱反射ともに正常。触覚障害陰性。母指背屈および底屈テスト共に正常。下肢伸展挙上テストは腰部の痛みの為、行わない。左右の股関節内旋テスト、外旋テストはいずれも陰性。ニュートン・テストは陰性。棘突起叩打痛は陰性。圧痛は右の脾兪、腎兪に検出した（図２）。

診　断：本症例は中腰になり作業をしていて急性に発症した腰痛である。腰椎の運動で愁訴が誘発され、疼痛域と圧痛が脊柱起立筋部から検出されたことから筋・筋膜性腰痛と診断した。本疾患は鍼灸治療に適応する。今回の症例は発症の2日後から治療が開始できることから、短い期間で症状の緩解をみることが可能であると推測した。日頃から腰に痛みを感じているので、仕事での姿勢の注意やコンディショニングなどの生活指導を含む対応が必要であると判断した。

対　応：今回の腰痛は背骨の両側にあるスジの痛みです。俗に、ギックリ腰と言われるものす。お仕事などで腰に疲れがたまっていたところに、中腰で物を持ち上げようとしたところスジが固くなり強い痛みが出ています。幸い、足に痺れなどの症状が出ていませんので、椎間板ヘルニアの疑いは少ないです。症状は強いですが入院をするほどのものではありませんので、安心してください。鍼灸治療をすることで傷ついたスジの血流を改善し痛みを和らげます。生活指導をしっかり守っていただければ、比較的早く症状は良くなります。

治療・経過：鍼灸治療は障害されている脊柱起立筋の消炎と愁訴の緩解と局所の血液循環改善を目的に以下のように行った。

治療体位は伏臥位では痛みが増悪するため、右を上にした側臥位で行った。ステンレス鍼1寸3分－1番(40mm－16号)を用い左右の脾兪、胃兪、三焦兪、腎兪、大腸兪に約10 ㎜の深さで直刺し10分間の置鍼（図３）を遠赤外線照射しながら行った。抜鍼後、体位を伏臥位にして意舎、胃倉、志室に約 10 ㎜の深さで内下方の斜刺で単刺（図４）を行った。仰臥位になり腰腿点・足三里（図５）に直刺で5～10 ㎜刺入し、響きが感じられるように雀啄・旋撚術を加えた。注意深く仰臥位から座位、立位に移行させ、立位で腰部の動きを確認した。最も痛みの出現する右脾兪・右腎兪に皮内鍼(３㎜)を１㎜刺入してテープで固定した。腰部の動

きを制限するためにサラシで固定する。

生活指導：今日は安静に過ごして下さい。特に下のものを拾う時に中腰で取ることは避けてください。下のものを持ち上げるときは腰を立てたままで膝を曲げて太腿の力で持ち上げてください。このとき出来るだけ体に引き寄せて持ち上げるようにしましょう。椅子に座ったまま下のものを拾う動作は止めてください。歯磨き・洗顔の動作も腰を立てて膝を曲げて屈むようにしてください。今日は入浴をせずにシャワーにしましょう。腰の痛みが強いときは入浴時間を短くしてください。長湯をして温まりすぎると浴室から出てから、汗で体が冷えてしまい、かえって痛みが強くなることがあります。1 週間ほどサラシ固定をして腰の筋肉を保護します。

第 2 回（5 月 22 日・2 日目）前回の治療後に前屈時痛、側屈時痛は消失した。後屈痛は陽性。左右の脾兪から腎兪周囲に痛みが誘発された。中腰と動作開始時の痛みがあり不安感がある。下肢伸展挙上テスト陰性。膝蓋腱反射正常。アキレス腱反射正常。触覚障害陰性。母指背屈および底屈テスト共に正常。起床動作が前回より速くなっている。寝返り動作時の痛みが軽減する。初回の痛みを 10 とすると、今日の痛みは 5 である。前回と同様の治療を行った。

第 3 回目（5 月 23 日・3 日目）前屈痛は陰性で指床距離 0 cm、側屈痛は左右とも陰性で左側屈の指床距離 45 ㎝、右側屈の指床距離 34 ㎝。後屈痛は陰性。右脾兪・右腎兪周囲に張った感じがある。初回の痛みを 10 とすると、今日の痛みは 3 である。伏臥位の姿勢保持が苦痛でなくなり置鍼が出来るようになる。ステンレス鍼 1 寸－0 番（30mm－14 号）を用い左右の脾兪、胃兪、三焦兪、腎兪に約 10 ㎜の深さで内下方に斜刺し 10 分間の置鍼を遠赤外線照射しながら行った。

第 4 回目（5 月 27 日・7 日目）起床時、洗顔時、靴下の着脱時の動作時痛は消失する。日常生活動作で痛みを感じない。初回の痛みを 10 とすると、今日の痛みは 1 である。前回と同様の治療を行う。腰の状態が良いのでサラシ固定を終了する。初診時の左凸の側弯は痛みが消失してからも確認できるため、構造性側弯であったことが判明した。今回の急性腰痛にたいしては症状緩解とみて治癒とした。

考　察：本症例の急性腰痛は筋・筋膜性腰痛によるものと診断した。その

診断理由については以下の通りである。

1. 中腰位で急性に腰痛が発症した。
2. 疼痛部位が脊柱の両側の脊柱起立筋部にある。
3. 圧痛が右脾兪、右腎兪に検出された。

以上の理由から本症例を筋・筋膜性腰痛と診断した。

次に受傷機転および臨床症状、診察所見から以下の類症疾患を除外した。

1. 椎間関節性腰痛　疼痛出現部位が椎間関節部では認められない。
2. スクラング・バック　疼痛出現部位が下位腰椎の正中部に現れていない。
3. 変形性脊椎症　疼痛域が上部腰椎の両側に集中しているため除外した。
4. 姿勢性腰痛　原因疾患の一つとして考えているが、前彎の増強はみられない。
5. 脊椎すべり症　階段状変形が認められない。
6. 脊椎圧迫骨折　年齢が 35 歳と若く、叩打痛が陰性である。

さて、本症例は中腰の姿勢により筋・筋膜性腰痛を発症したものである。体の捻転で筋力のバランスが崩れ、強い筋力が作用したものと推測される。筋・筋膜性腰痛は鍼灸の適応疾患と考えられ、急性の場合は比較的短期間で愁訴の緩解を見ることが推定される。

発症後、早い時期に鍼灸治療を行うことができ、生活指導を守ったことが本症例の良好な経過に寄与したものと推測した。また、適度な固定を持続的に行い、安静を保持できたことが有用であったと考える。

経穴の位置

腰腿点　第 2 ・第 3 中手骨基底部陥凹の圧痛点
　　第 4 ・第 5 中手骨基底部陥凹の圧痛点

参考文献

1）講師指導員編：『第 25 期鍼灸臨床研修会レポート作成の手引き』（社）日本鍼灸師会学術局研修部、平成 17 年

2）出端昭男：『問診・診察ハンドブック』医道の日本社、：14～32、1987

3）野島元雄：『図解 四肢と脊椎の診かた』医歯薬出版株式会社：230～255、昭和 59 年

4）大木　勲：『整形外科診療プラクティス』金原出版株式会社：377～378、1995

5）石井清一：『標準整形外科第 8 版』医学書院：457、2002

6）小野啓郎：『図解 整形外科診察の進め方』医学書院：130、2000.

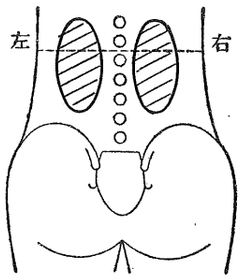

図１　疼痛域

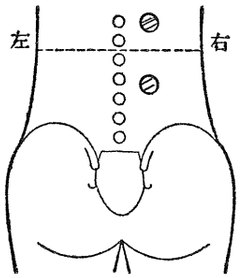

図２　圧痛部位

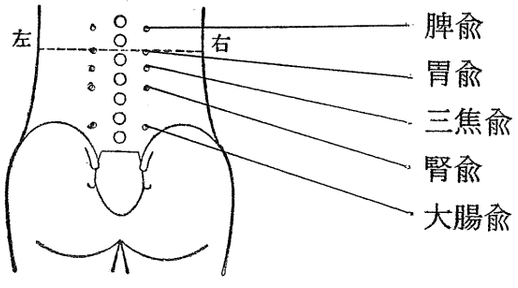

図３　治療点

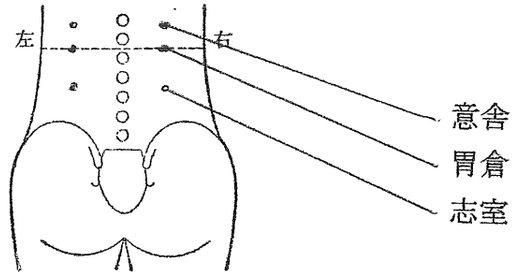

図４　治療点

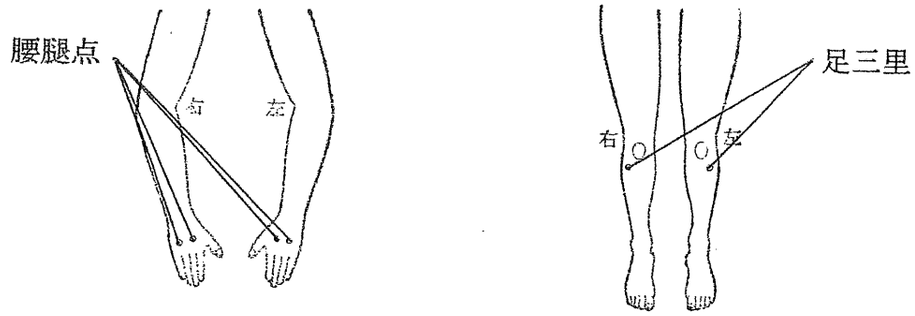

図５　治療点

表１　初診時の診察所見

腰　　痛　　年 5 月 20 日

1 側　彎	⊖ N ⊖	7 股内旋	左 ⊖ ＋
2 前　彎	正 増 ⊖ 逆	8 股外旋	右 ⊖ ＋
3 階段変形	⊖ ＋ L		左 ⊖ ＋
4 前屈痛	－ ⊕ 50		右 ⊖ ＋
5 左側屈痛	⊖ ＋ 52 左　右		
5 右側屈痛	－ ⊕ 53 左 ⊕		
6 後屈痛	－ ⊕		
9 ニュートン	⊖ ＋		
10 叩打痛	⊖ ＋		

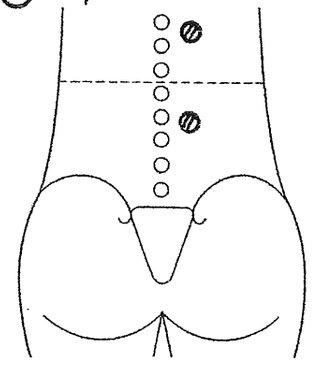

11 圧　痛

（医道の日本社）