平成10年 9月24日

健側刺鍼で緩解した顎関節症

症例報告

元吉　正幸

本症例は左顎関節の開口時の自覚的な「コキッ」とした雑音と疼痛を訴えて来院した患者である。顎関節症と診断し、左顎関節と周囲の筋肉に刺鍼したが、著効は認められなかった。しかし、右顎関節周囲の圧痛点のある筋肉に刺鍼したところ、症状の緩解が認められた。

症　例：18歳　女性　高校生

初　診：平成10年10月29日

主　訴：左顎関節開口時の痛み

現病歴：中学校2年頃より開口時の途中で左顎関節に自覚的な「コキッ」とするような雑音が感じられるようになり、その音は年々増大しているが疼痛はあまり感じなかった。1週間ほど前にフランスパンをたくさん食べた直後から、開口時の左顎関節の雑音と共に疼痛を感じるようになった。現在、開口時のたびに痛みがあり、固い物を食べても痛みがあるため、できるだけやわらかい物を食べて痛みを軽減するようにしている。スポーツはバスケットボール部に所属。

既往歴：特記すべきことなし。

家族歴：父が喉頭癌で死亡。

診察所見：左顎関節の発赤腫張および熱感(触診による)は認められない。自発痛、夜間痛はない。耳介周囲の水泡は認められない。開口時、2横指(本人の指で)ほどの所で左顎関節に自覚的な抵抗感と疼痛を誘発し痛みをこらえて開口しようとすると「コキッ」とする雑音があり、その後3横指(本人の指で)まで開口できる。触診による左顎関節骨頭の動きは右と比較すると最大開口時までに前方に大きく移動する。閉口時の歯列の異常は認められないが開口時の途中で下顎がやや右側方に偏位する。虫歯はすべて治療済みであるが、左大臼歯の治療を1ヵ月ほど前に行っている。圧痛は左顎関節裂隙部、左聴宮、左角孫、左下関、左翳風に認められた。

診　断：本症例は発症状況、開口時の左顎関節の雑音と疼痛から顎関節症[1)]と診断し鍼灸治療の適応とした。

対　応：中学生の頃から左アゴの音がするようになったということですが、歯のかみ合わせが悪いのかもしれません。歯のかみ合わせについては歯医者に診てもらった方がよいかと思います。けれども今は固い物を食べた結果、左アゴの関節に負担がかかりすぎて関節に炎症が起きています。鍼治療をして関節の炎症をとるように治療してみましょう。固いものはしばらく食べない方が良いでしょう。

治療・経過：治療は顎関節の炎症の消退により疼痛の軽減を主に顎関節の周囲の筋スパズムの緩解と血行改善を目的に以下のように行った。治療体位は右下側臥位で行った。使用鍼はすべてステンレス製1寸1番(30ミリ・16号)とし、治療部位は圧痛点を中心に、閉口時左顎関節A点、B点、左聴宮に対し約1mmの直刺を行い、左角孫に対して後下方に向けて約1cmの斜刺、左翳風、左下関には約1cmの直刺を行い、それぞれ約10回の旋撚術を加え、約10分間の置鍼とした(図1)治療後、左顎関節の雑音と痛みは「少しよくなったような気もする」であった。そこで、あらためて右側も含めて触診すると、右下顎角前方約1cmの咬節部C点と右下関、右翳風、右顴髎、右角孫に著明な圧痛が認められた。

対　応：反対側のアゴの物をかむ筋肉が緊張しています。これは、かみ合わせが悪いためか、右側でよく物をかむせいか(本人は1ヵ月前の左大臼歯の治療後、右側でかんで食べていたという)そのために右アゴの関節の動きが固定され、その結果左アゴの関節の動きが大きくなり関節に負担がかかり炎症を起こしたのだと思います。(模型で説明)右アゴの筋肉を緩めるために鍼治療をしてみましょう。

治療・経過：治療は右顎関節周囲の圧痛が認められる右翳風、右下関、右角孫には左側と同様の手技で刺鍼、右顴髎に約1cmの直刺、C点には約5mmの直刺とし数十回の旋撚術を加えたのち約10分の置鍼とした(図2)。治療後、左顎関節の開口時の雑音と疼痛がかなり軽くなったということで「これはとっても良い」と喜んでもらえた。

第2回(11月1日)：前回の治療でかなり症状は良くなっていたが、前日、カラオケを歌いすぎたら、また治療前と同じくらいに痛くなってしまったという。前回と同様の治療を行ったところ、症状は前回と同様に緩解した。

第3回(1月7日)：正月に餅をたくさん食べたところ疼痛が再発した。同様の治療を行ったところ症状の緩解が認められた。

その後、6月8日に腰痛で来院したが固い物をあまり食べないようにして、カラオケもあまり大口をあけて歌わないせいか左顎関節の痛みはないということだった。

考　察：本症例は顎関節症と診断した[1]。

その理由として以下に述べる顎関節症の3大症状がすべて陽性であったためである。

1. 顎運動時の顎関節周囲の筋肉の疼痛
2. 関節運動時の雑音
3. 顎運動障害(口が開けにくい、アゴの動きがスムーズでない。口を開けるときにアゴがずれるなど)

なお、臨床症状および診察所見から以下の類症疾患を除外した。

1. 悪性腫瘍

夜間痛・自発痛がない。

2. 感染性疾患

発赤、熱感、腫張、水泡形成が認められない[2)3)]。

3. 三叉神経痛

秒～分単位の三叉神経痛分布に沿っての発作性の痛みがない[4)]。

本症例は、顎関節症の3大症状が認められた[1)]。その発生機序として、かみ合わせの異常による左顎関節の関節包、関節板に負荷がかかりすぎたための炎症症状であると思われる。しかし左顎関節の消炎を目的とした刺鍼では著明な効果は認められなかった。そこで右顎関節周辺の圧痛点の認められた咀嚼筋に対して刺鍼したところ症状の緩解が認められた。正常な顎関節の動きは単純なちょうつがい(蝶番)のような運動ではなく下顎の開口につれて下顎頭が前方に滑り出す特徴的な運動をし、大きく口を開けた状態では下顎頭は亜脱臼に近い状態となるが[5)6)]本症例は右咀嚼筋の筋スパズムにより右顎関節の正常な動きである前方移動が阻害され、関節骨頭が固定された結果、右骨頭が横杆の支点となり、左顎関節の前方移動および関節板の圧迫力が増大し、左顎関節の炎症が引き起こされたのではないかと思われる。

鍼治療は右咀嚼筋の筋スパズムの緩解に効験した結果、顎関節の正常な動きに近ずけることができたため、左顎関節の負荷も軽減し疼痛の緩解につながったものと考える。

経穴の位置

A点：閉口時　左顎関節　関節裂隙　中央
B点：閉口時　左顎関節　関節裂隙　前縁
C点：右下顎角より前方約1cm

参考文献

1) 河野渡：顎関節症の基礎と臨床、「鍼灸OSAKA, Vol.14 No.2」、P46～49、鍼灸OSAKA出版部、1998
2) 星野一正：「臨床に役立つ生体の観察」、P89、医歯薬出版、1980
3) 竹田亮祐・東福要平：「主要症状から診断へのアプローチ」、P88～89、文光堂、1992
4) 清原迪夫：「目でみる痛み」、P31、東京大学出版会、1971
5) 服部恒明：「ヒトのかたちと運動」、P25、大修館書店、1996
6) Rene Cailliet：「頭と顔の痛み」、P162、医歯薬出版、1995

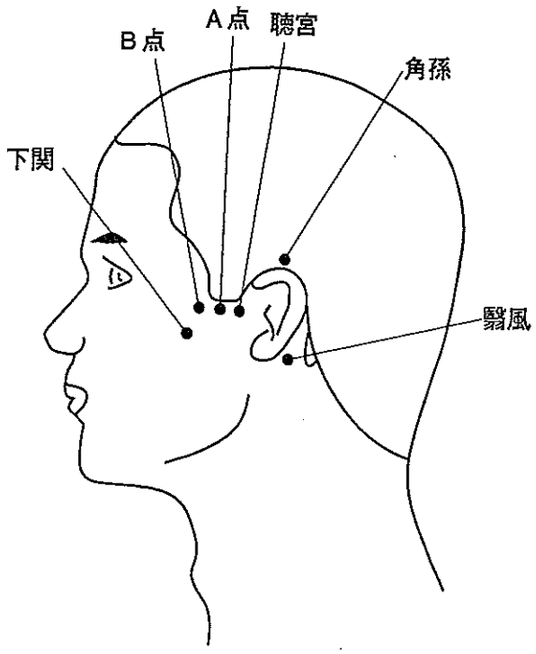

図1　左圧痛点および治療点

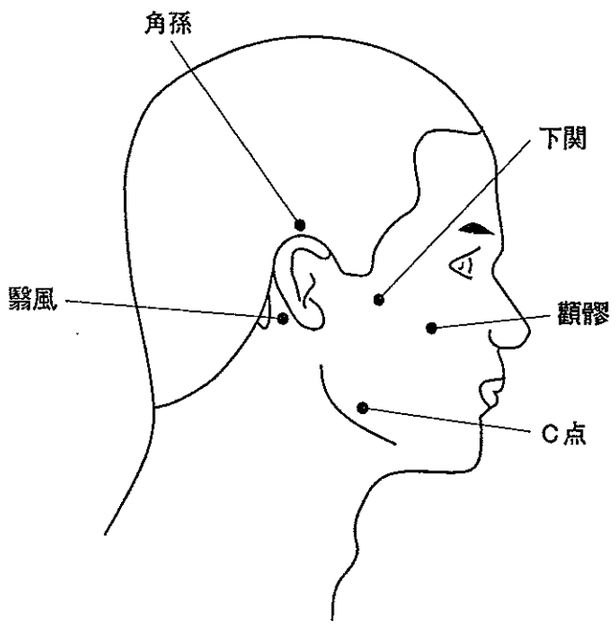

図2　右圧痛点および治療点